

COMO SEGUIR A PACIENTE COM IMPLANTES DE SILICONE A VISÃO DO ESPECIALISTA

Atualmente observamos um número cada vez maior de mulheres interessadas em aumentar o volume de suas mamas com implantes. De acordo com a sociedade americana de cirurgia plástica, em 2010 mais de 300 mil norte-americanas realizaram cirurgias cosméticas mamárias. Este número é 803% maior quando comparado à 20 anos atrás, e esta diferença continua crescendo. O Brasil ocupa hoje a segunda colocação mundial no número de mulheres com implantes mamários. Este enorme contingente feminino impõe reflexões relacionadas ao seguimento e rastreamento do câncer de mama neste subgrupo específico de pacientes. A questão sobre o quanto as próteses de silicone atrapalhariam o rastreamento mamário e até mesmo se aumentariam o risco de câncer de mama são dados extremamente importantes e que pretendemos apresentar de forma sucinta neste MamaNews 7ª edição.

Princípios da MAMOPLASTIA de aumento

Os implantes mamários, com sua crescente utilização, vêm se tornando cada vez mais frequentes no dia a dia do ginecologista, cirurgião plástico, radiologista, entre outros especialistas que participam da abordagem multiprofissional à saúde da mulher. Podem ser redondos ou anatômicos, lisos ou texturizados, preenchidos por silicone ou salinos. São posicionados anteriormente ou posteriormente à musculatura torácica (figura 1). Didaticamente pode-se separar sua utilização nas mulheres que desejam o aumento do volume mamário e nas pacientes que passam pela reconstrução mamária durante o tratamento do câncer de mama.

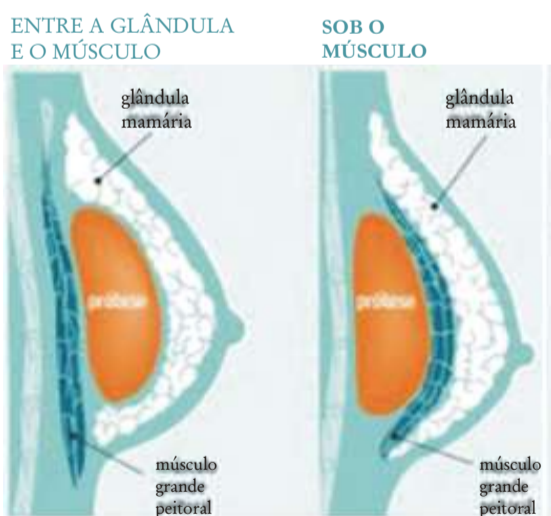


Figura 1: diferentes localizações dos implantes de silicone.

Rastreamento do câncer de mama em mulheres com implante mamário

O screening mamográfico é mais difícil nas pacientes com implantes, portanto técnicas especiais e incidências adicionais são obrigatórias - como a técnica idealizada por Eklund para o deslocamento da prótese. Com esta manobra empurramos a prótese em direção ao tórax e mantemos somente tecido mamário entre os compressores. Desta forma conseguimos aumentar a área de tecido mamário visualizada, geralmente prejudicada pela presença dos implantes.

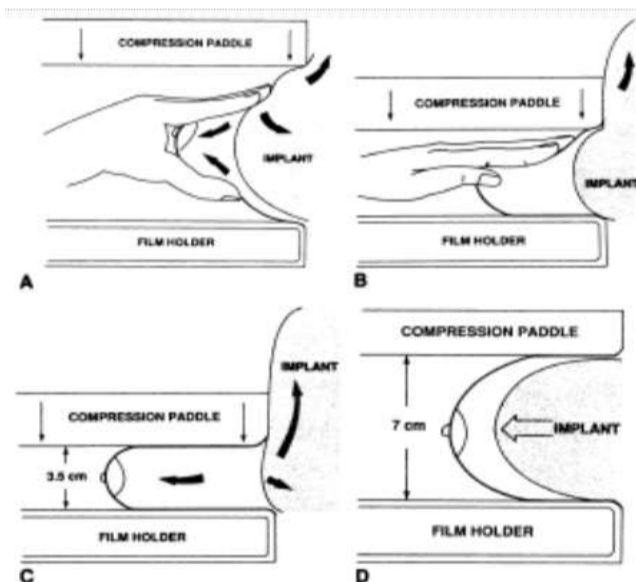


Figura 2: manobra de Eklund. A- Posicionamento e tração exclusivamente do tecido mamário. B- Compressão excluindo as próteses do campo de visão. C- O filme mamográfico é obtido. D- Descompressão da mama e retorno do implante para o local adequado.

A proporção de tecido mamário não visto no exame varia na literatura entre 9 e 80%.^{1,12} Estudo realizado por Liberman demonstrou que a perda de visualização de tecido é maior nas próteses pré-peitorais em relação às retropeitorais (tabela 3)

Tabela 3

• **Detecção do câncer de mama**
• **Mamografia: prótese pode obscurecer o tecido mamário, mesmo com manobra de Eklund**

Mamografia	Pré-peitoral		Retro-peitoral	
	padrão	Eklund	padrão	Eklund
Redução visualização parênquima	43 - 39 %	37 - 39 %	26 - 28 %	9 - 15 %

LIBERMAN L., 2004

A redução de área mamária na radiografia não significa obrigatoriamente diminuição de área avaliada. Autores tem afirmado que o implante “empurra” o tecido mamário a ocupar um menor espaço, fenômeno chamado de superimposição. Desta forma não haveria um prejuízo tão importante da avaliação mamária pela mamografia¹².

Vários estudos examinaram a possível associação entre mamoplastia de aumento e detecção tardia do câncer de mama, mas não viram diferença significativa entre mulheres com e sem implante mamário.^{2,3,4}

Apesar de a ressonância magnética ser muito utilizada como técnica de imagem dos implantes mamários, a mamografia ainda é a modalidade de imagem de escolha inicial para o diagnóstico do câncer de mama.⁵

A ultrassonografia, apesar das boas taxas de sensibilidade e especificidade, deve ser reservada como ferramenta complementar no rastreamento, frente a achados anormais na mamografia.

Complicações do implante mamário:

A contratura capsular resulta da resposta cicatricial exagerada ao corpo estranho e é a principal complicação pós-operatória. Todos os implantes passam por algum grau de encapsulamento. Baker⁶ classificou-a em I - cápsula não palpável; II - palpável; III - mamas firmes, com alteração da forma; IV - sintomático (mamas endurecidas, dolorosas, frias). Tratamentos clínicos ainda carecem de embasamento científico, sendo a cirurgia a escolha nos graus avançados, com substituição do implante, reposicionamento retromuscular, capsulotomias ou capsulectomia. Outras complicações relacionadas aos implantes incluem migração, rippling (ondulação), desinsuflação (salinos) e ruptura (gel de silicone). Os fatores de risco para ruptura incluem idade do implante, tipo, grau de contratura capsular e história de trauma (incluindo mamografia).⁷

O diagnóstico por imagem das complicações dos implantes mamários pode envolver mais de um

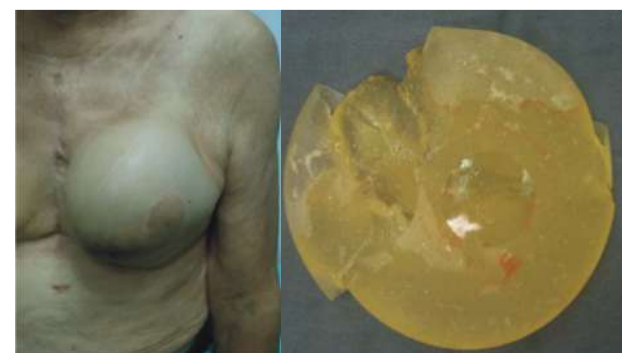


Figura 4: à esquerda paciente apresentando contratura capsular grau IV. À direita implante apresentando ruptura.

método. Estudo em pacientes sintomáticos comparando diferentes exames na determinação da ruptura mostrou que a sensibilidade e a especificidade, respectivamente, são: mamografia: 11% e 89%; ultrassonografia: 70% e 92% e ressonância: 81% e 92%.⁸

Apesar das complicações listadas, implantes mamários são considerados seguros. Estudos

concluíram não haver risco aumentado nas mulheres com próteses de silicone para doenças autoimunes ou do tecido conjuntivo como artrite reumatoide, lúpus, esclerodermia ou esclerose sistêmica.⁹

 **Reconstrução de mama com implante mamário:** Dentre as diversas técnicas de reconstrução mamária, os implantes de mama apresentam importância dada sua frequência de utilização. Podem ser utilizadas próteses de silicone diretamente na reconstrução imediata com boa cobertura de pele; podem ser seguidas ao expansor de tecido; são utilizadas também com cobertura de retalhos à distância (como retalho do músculo grande dorsal).

A radioterapia aumenta as taxas de complicações com implantes, seja na reconstrução tardia ou imediata.^{10,11} São descritas altas taxas de contratura capsular, apesar dos bons resultados estéticos. Ainda há discussão sobre reconstrução imediata e tardia, quando a irradiação pós-operatória é necessária.

Demais complicações tardias ao uso do implante mamário também podem ocorrer na cirurgia reconstrutora, sendo a ruptura dos implantes uma preocupação das pacientes.

Por fim, há de se concluir como fundamental, o exame clínico da paciente. É nele que se justificam as orientações, exames e tratamentos propostos durante o seguimento das mulheres portadoras de implantes mamários.

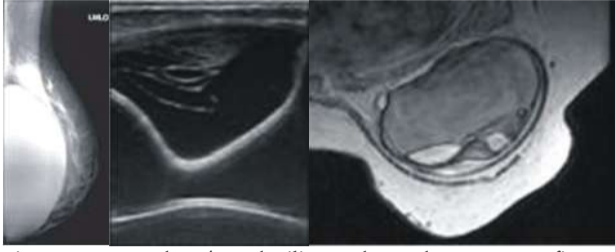


Figura 5: ruptura da prótese de silicone observada na mamografia, ultrassonografia e ressonância magnética.



Autor: Dr. Rafael Fávaro Arruda

Graduação: Universidade Federal de São Paulo - EPM

Residência de Cirurgia Geral: Universidade Federal de São Paulo - EPM

Residência de Cirurgia Plástica: Universidade Federal de São Paulo - EPM

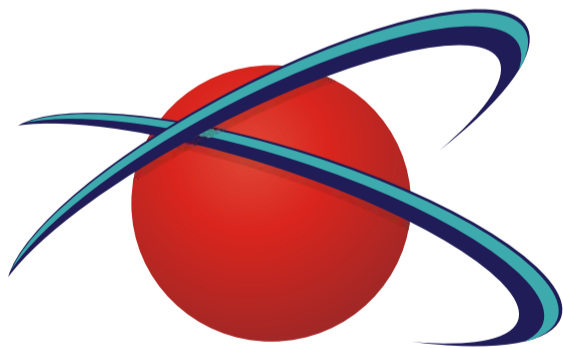
Membro da Sociedade Brasileira de Cirurgia Plástica

Especialização em Reconstrução Mamária no Centro de Referência da Saúde da Mulher - Hospital Pérola Byington - SP



MAMANews
Jundiaí

1. Deapen D, et al; Breast cancer stage at diagnosis and survival among patients with prior breast implants. *Plast Reconstr Surg* 2000;105:535-540.
2. Cahan A, et al. Breast cancer after breast augmentation with silicone implants. *Ann Surg Oncol* 1995;2:121-125.
3. Holmich LR, et al. State of breast cancer at diagnosis among women with cosmetic breast implants. *Br J Cancer* 2003;88:832.
4. Miglioretti DL, Rutter CM, Geller BM, et al. Effect of breast augmentation on the accuracy of mammography and cancer characteristics. *JAMA* 2004;291:442.
5. Azavedo E, et al. Imaging breasts with silicone implants. *Eur Radiol* 1999;9:349-355.
6. Baker JL Jr. Classification of spherical contractures. Presented at the Aesthetic Breast Symposium, Scottsdale, Arizona, 1975.
7. Feng LJ, Amini SB. Analysis of risk factors associated with rupture of silicone gel breast implants. *Plast Reconstr Surg* 1999;104:955.
8. Ahn CY, et al: Comparative silicone breast implant evaluation using mammography, sonography and magnetic resonance imaging: experience with 59 implants. *Plast Reconstr Surg* 1994;94:620-627.
9. Janowsky EC, et al. Meta-analyses of the relation between silicone breast implants and the risk of connective-tissue diseases. *N Engl J Med* 2000;342:781-90.
10. Forman DL, et al. Breast reconstruction in previously irradiated patients using tissue expanders and implants: a potentially unfavorable result. *Ann Plast Surg* 1998;40:360-364.
11. Vandeweyer E, et al. Radiation therapy after immediate breast reconstruction with implants. *Plast Reconstr Surg* 2000;106:56-8.
12. Liberman et al, Effect of Breast Augmentation on the accuracy of Mamography and Cancer Characteristics. *JAMA*, 2004;28,442-450.



JUNDIMAGEM
CENTRO INTEGRADO DE DIAGNÓSTICO



**SOCIEDADE BRASILEIRA
DE MASTOLOGIA
Regional São Paulo**