Rodrigo Gregório Brandão

Avaliação do comprometimento da pele no câncer de mama: ultrassonografia pré-operatória e correlação anatomopatológica

Tese apresentada à Universidade Federal de São Paulo - Escola Paulista de Medicina, para obtenção do título de Mestre em Ciências.

SÃO PAULO
2016

Rodrigo Gregório Brandão

Avaliação do comprometimento da pele no câncer de mama: ultrassonografia pré-operatória e correlação anatomopatológica

Tese apresentada à Universidade Federal de São Paulo - Escola Paulista de Medicina, para obtenção do título de Mestre em Ciências.

Orientador: Prof. Dr. Afonso Celso Pinto Nazário

Coorientadora: Profª. Dra. Simone Elias

SÃO PAULO
2016

Brandão, Rodrigo Gregório
Avaliação do comprometimento da pele no câncer de mama: ultrassonografia pré-operatória e correlação anatomopatológica / Rodrigo Gregório Brandão. – São Paulo, 2016.
xiv, 62f.

Dissertação (Mestrado) – Universidade Federal de São Paulo. Escola Paulista de Medicina. Programa de Pós Graduação em Ginecologia.

Título em inglês: Assessment of skin involvement in breast carcinoma: preoperative ultrasound and anatomopathological correlation

1. Neoplasias da mama. 2. Pele. 3. Ultrassonografia mamária. 4. Patologia

UNIVERSIDADE FEDERAL DE SÃO PAULO
ESCOLA PAULISTA DE MEDICINA
DEPARTAMENTO DE GINECOLOGIA

Chefe do Departamento:

Prof. Dr. Manoel João Batista Castello Girão

Coordenador do Programa de Pós-Graduação
Prof. Dr. Rodrigo de Aquino Castro

Rodrigo Gregório Brandão

Avaliação do comprometimento da pele no câncer de mama: ultrassonografia pré-operatória e correlação anatomopatológica

Presidente da banca: Prof. Dr. Afonso Celso Pinto Nazário

BANCA EXAMINADORA

Dr. Evandro Sobroza de Mello _____

Dr. Gustavo Zucca-Matthes _____

Dr. Giselle Guedes Netto de Mello _____

SUPLENTE

Dr. Rodrigo Menezes Jales _____

"Nós somos o que fazemos repetidamente. Excelência, então, não é só um ato, mas um hábito."

Aristóteles

Ao meu pai, Felizardo Costa Brandão, que desde a infância expôs de forma bela e verdadeira a importância do estudo e da busca incessante pelo conhecimento. Sempre foi um exemplo de retidão ética e moral, e desta forma, foi o grande responsável pelo meu ingresso na medicina.

AGRADECIMENTOS

Ao Prof. Dr. Afonso Celso Pinto Nazário, pela demonstração diária do verdadeiro amor pela medicina. Meu eterno agradecimento por todas as suas palavras de incentivo, apoio e orientação durante a execução deste trabalho. Um ser humano notável, professor dos professores. Um líder a ser seguido.

À Profa. Dra. Simone Elias, pela rigidez científica, fundamental para a realização de um bom estudo. Minha enorme gratidão pelos seus ensinamentos que transcendem o lado técnico da medicina e expõem o lado humano desta ciência.

À minha esposa Débora, pela sua paciência e companheirismo, mas, sobretudo pelo seu amor, um combustível fundamental para a minha vida.

À Dra Karen Borrelli Ferreira Alves, pela enorme ajuda durante a seleção das pacientes. A convivência durante este período foi enriquecedora.

À Dra. Angela Flavia Logullo, por todo o apoio e auxílio na execução deste trabalho.

Ao Dr. Joaquim Teodoro A. Neto, pela imensa contribuição técnica e pelo companheirismo que já dura quase uma década.

Ao Prof. Gil Facina, por sempre ter acreditado em mim.

Aos residentes da EPM-UNIFESP. Sem sua ajuda não seria possível a finalização desta obra.

À EPM-UNIFESP, instituição que me trouxe enorme aprendizado e permitiu o convívio com os melhores professores, colegas e alunos que jamais pensei em conhecer. Orgulho-me muito em fazer parte deste grupo.

SUMÁRIO

Dedicatória vii
Agradecimentos viii
Sumário ix
Lista de figuras x
Lista de tabelas xi
Lista de gráficos xii
Lista de abreviaturas e símbolos xiii
Resumo xv

1 INTRODUÇÃO 1
1.1 Objetivo Geral 6
1.2 Objetivos Específicos 6

2 MÉTODOS 7
2.1 Desenho do Estudo 8
2.2 Ultrassonografia Pré-operatória 9
2.3 Cirurgia 11
2.4 Avaliação Anatomopatológica 12
2.5 Análise Estatística 13

3 RESULTADOS 14
3.1 Medidas Ultrassonográficas 16
3.2 Medidas Anatomopatológicas 19
3.3 Relação Entre as Medidas Ultrassonográficas e Anatomopatológicas 20

4 DISCUSSÃO 22

5 CONCLUSÕES 26

6 REFERÊNCIAS 28

7 ANEXOS 34

ABSTRACT 46

APÊNDICE 47

LISTA DE FIGURAS

Figura 1. Ilustração da anatomia da pele e demonstração de suas camadas 2

Figura 2. Mudança na relação entre o tumor e as estruturas mamárias em relação às diferentes posições assumidas pela paciente 5

Figura 3. Fluxograma do processo de seleção de pacientes e realização dos procedimentos do estudo no ambulatório de mastologia da EPM-Unifesp 9

Figura 4. A distância tumor-pele obtida através da USG. Foi obtida a menor distância entre a borda hipoecoica mais anterior ao nódulo e a epiderme 10

Figura 5. A tatuagem cutânea com nanquim serviu de referência para a medida no espécime anatomopatológico (A). Os três pontos, um ao lado do outro (B), permitiram a sua identificação no exame de macroscopia (C) 11

Figura 6. Distância entre o tumor e a pele usou a marcação pré-operatória com nanquim como referência (A). Distâncias tumor-pele inferiores a 1,0 cm foram reanalisadas na microscopia (B) 12

LISTA DE TABELAS

Tabela 1. Características clínicas e anatomopatológicas das pacientes (n=41) 15

Tabela 2. Medidas-resumo das distâncias ultrassonográficas médias e patológicas 16

Tabela 3. Resultados do modelo de regressão linear simples (N = 41) 20

LISTA DE GRÁFICOS

Gráfico 1. Dispersão entre as três mensurações do observador 1 e correlações de Pearson (r)..... 17

Gráfico 2. Dispersão entre as três mensurações do observador 2 e correlações de Pearson (r)..... 17

Gráfico 3. Dispersão entre as mensurações USG (médias) dos dois observadores e correlação de Pearson (r)..... 18

Gráfico 4. Gráfico de Bland-Altman demonstrando a diferença da medida ultrassonográfica entre os observadores. Nota-se diferença média muito pequena entre os observadores, de apenas -0,03 18

Gráfico 5. Gráfico de dispersão entre as mensurações via patologia dos dois observadores e correlação de Pearson (r)..... 19

Gráfico 6. Gráfico de Bland-Altman demonstrando a diferença média muito pequena entre os observadores via patologia, apenas -0,04 19

Gráfico 7. Dispersão entre as mensurações via USG (média) e patologia (média) 20

LISTA DE ABREVIATURAS E SÍMBOLOS

AP	-	Anatomopatológico
BLS	-	Biópsia do linfonodo sentinela
CDIS	-	Carcinoma ductal *in situ*
CE	-	Carcinomas especiais (tubular, medular e mucinoso)
CINE	-	Carcinoma invasivo não especial
CLI	-	Carcinoma lobular invasivo
EPM-Unifesp	-	Escola Paulista de Medicina da Universidade Federal de São Paulo
Estadiamento C	-	Estadiamento clínico
Estadiamento P	-	Estadiamento patológico
G1	-	Grau 1
G2	-	Grau 2
G3	-	Grau 3
HE	-	Hematoxilina-eosina
IH	-	Imunohistoquímica
JQI	-	Junção dos quadrantes inferiores
JQL	-	Junção dos quadrantes laterais
JQM	-	Junção dos quadrantes mediais
JQS	-	Junção dos quadrantes superiores
LA	-	Linfonodectomia axilar
Maste	-	Mastectomia total
MG	-	Mamografia
MPP	-	Mastectomia poupadora de pele
MRM	-	Mastectomia radical modificada
QIL	-	Quadrante ínfero-lateral
QIM	-	Quadrante ínfero-medial
QSL	-	Quadrante súpero-lateral
QSM	-	Quadrante súpero-medial
QUA	-	Quadrantectomia
RE	-	Receptor de estrógeno
RM	-	Ressonância magnética
RP	-	Receptor de progesterona

RRA	-	Região retroareolar
T clin	-	Tamanho clínico do tumor
T MMG	-	Tamanho mamográfico do tumor
T patológico	-	Tamanho do tumor na avaliação anatomopatológica
T USG	-	Tamanho ultrassonográfico do tumor
T	-	Tamanho da lesão
USG	-	Ultrassonografia

RESUMO

Introdução: A retirada da pele sobrejacente ao carcinoma muitas vezes é desnecessária, e pode comprometer o resultado estético das cirurgias mamárias. Na presença de nódulo, a distância entre a lesão e a epiderme é um dado relevante na decisão entre retirar ou preservar a pele sobrejacente ao tumor. **Objetivos:** Correlacionar a distância tumor-pele obtida na ultrassonografia e na patologia, e estabelecer uma relação entre elas. Analisar a variabilidade intraobservador e interobservador na obtenção da medida tumor-pele através da ultrassonografia e na avaliação histológica. **Métodos**: Estudo prospectivo conduzido em 39 mulheres apresentando 41 nódulos mamários com diagnóstico de câncer invasivo, candidatas à cirurgia conservadora ou radical. Foram realizadas três medidas da distância entre o tumor e a pele através da ultrassonografia pré-operatória e no espécime anatomopatológico, por dois observadores independentes. A média das três distâncias foi o valor final. **Resultados**: A distância média entre o tumor e a pele obtida na ultrassonografia foi de 0,8 cm, sendo a mínima de 0,15 cm e a máxima de 2,43 cm. Na avaliação histológica, a média foi de 2,21 cm, variando entre 0,5 cm e 5,0 cm. A correlação de Pearson entre os métodos foi de r = 0,75. **Conclusão**: as medidas tumor-pele observadas na ultrassonografia revelaram boa correlação com aquelas observadas na avaliação histológica. A distância entre o tumor e a pele da mama na ultrassonografia é sempre inferior à obtida no espécime anatomopatológico, em média 3,1 vezes menor. A variabilidade intraobservador e interobservador na obtenção da distância tumor-pele através da ultrassonografia e na avaliação anatomopatológica não foi significante. A distância anatomopatológica entre o tumor e a pele pode ser estimada através do modelo: **D**patologia = 0,69 + 1,89 x **D**ultrassonografia, onde **D** é a distância.

Palavras chave: Câncer de mama. Pele. Ultrassonografia mamária. Patologia.

1 INTRODUÇÃO

A avaliação adequada da extensão local do câncer de mama é fundamental para o planejamento cirúrgico e obtenção de margens cirúrgicas livres de neoplasia. Com esta finalidade, a ultrassonografia (USG) tem sido frequentemente empregada, para fornecer informações sobre o tamanho da lesão e sua relação com as estruturas anatômicas da mama. A avaliação da proximidade do tumor com a pele, através dos métodos de imagem, é tema de especial interesse, tendo em vista o uso cada vez mais frequente das cirurgias conservadoras e mastectomias poupadoras de pele (MPP) no tratamento do câncer de mama[1].

A pele, como estrutura que reveste e recobre a mama, possui estrutura cujo conhecimento é fundamental para a compreensão do tratamento cirúrgico do câncer. A epiderme, camada mais superficial, é separada da derme por uma fina membrana basal. A derme consiste principalmente de tecido colágeno e elastina, além de vasos sanguíneos, nervos motores e sensitivos, fibras musculares, folículos capilares e glândulas sebáceas. A fáscia superficial serve como uma continuação dos ligamentos de Cooper, descrita como *retinaculum cutis*. Abaixo da derme se encontra a camada hipodérmica, comumente chamada de tecido subcutâneo, aonde se encontra o seu principal fornecimento sanguíneo[2] (Figura 1).

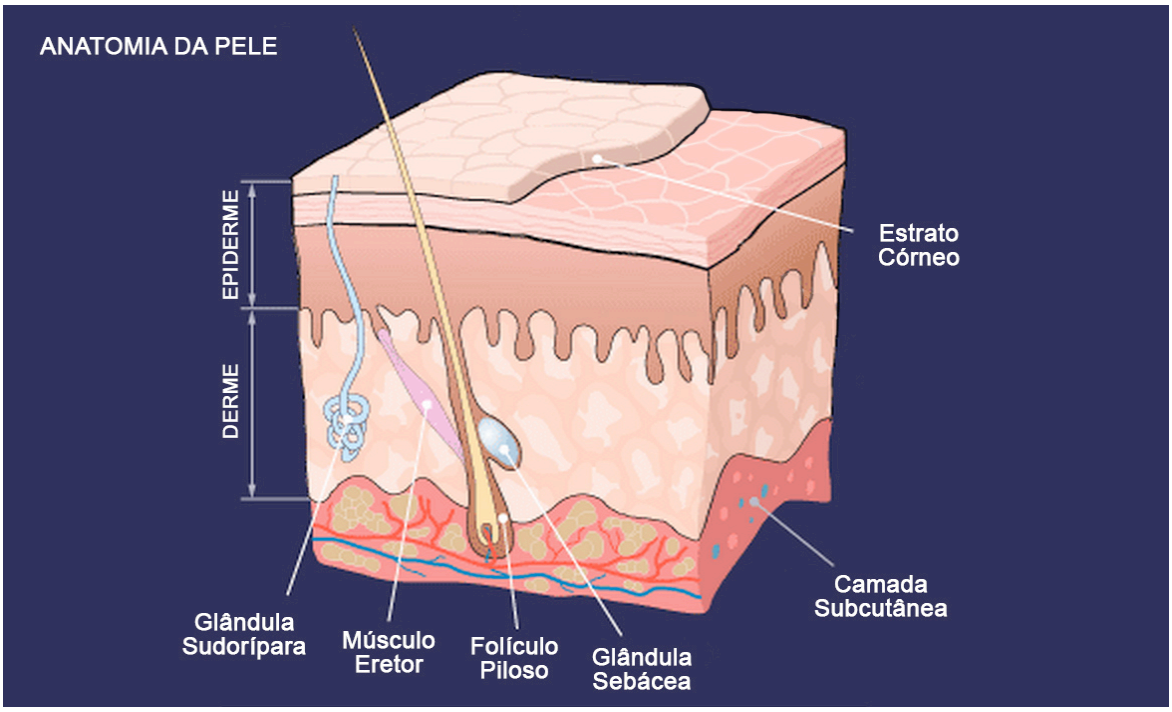

Figura 1. Ilustração da anatomia da pele e demonstração de suas camadas [Fonte: adaptado de: http://global.britannica.com/science/human-skin]

Durante os últimos anos tem-se notado aumento nas cirurgias que preservam o invólucro cutâneo mamário, em especial o complexo aréolo-mamilar. Os benefícios, em termos psicológicos e estéticos, são inegáveis, apesar da maior complexidade cirúrgica e maiores índices de complicações[3]. A segurança oncológica não parece ter sido comprometida por estas técnicas, visto que a taxa de recidiva local é muito semelhante àquela observada nas mastectomias clássicas[4-8]. Atenção deve ser dada à seleção dos casos, já que tumores maiores, próximos a pele e ao mamilo, requerem a excisão destas estruturas[9].

A decisão de se retirar a pele sobrejacente ao câncer se baseia atualmente em dados clínicos. Os sinais clássicos de comprometimento dérmico são a ulceração, edema (*peau d'orange*) e nódulos cutâneos satélites. As condições associadas a risco elevado de comprometimento dérmico são a retração da pele, tumores superficiais ou acima de 3,0 cm[9]. Alguns autores, entretanto, demonstraram que o exame físico isoladamente não é capaz de identificar todos os casos de comprometimento dérmico[9,10]. Acredita-se que até um terço dos casos de infiltração da pele sobrejacente ao tumor não sejam identificados nem mesmo ao exame de macroscopia[10]. Possivelmente a ultrassonografia pré-operatória poderia aumentar a acurácia do exame clínico na estimativa do risco de infiltração neoplásica cutânea.

A adequada preservação da pele no tratamento cirúrgico do câncer de mama depende sobremaneira da espessura do retalho cutâneo no momento da cirurgia. Retalhos muito finos podem levar a sofrimento da pele e necrose. Retalhos muito espessos, por sua vez, podem deixar tecido mamário residual e causar aumento do risco de recorrência local. O retalho ideal é realizado superficialmente à fáscia superficial, de forma a separar o tecido mamário da gordura subcutânea, e da derme[11]. Atualmente acredita-se que nas MPP, retalhos acima de 0,5 cm estejam associados a maior risco de lesão residual[12].

A ultrassonografia apresenta boa sensibilidade para avaliar a relação do tumor com a pele. Sua fácil execução, aliada ao baixo custo e ausência de riscos a tornaram ferramenta indispensável no planejamento cirúrgico. As biópsias mamárias são preferencialmente realizadas com o auxílio da USG, por ser prática, rápida e acessível. Tem sido frequentemente utilizada para avaliação axilar, na caracterização de linfonodos suspeitos para comprometimento neoplásico[13]. Apesar de não ser obrigatória, dificilmente a USG não é realizada na programação cirúrgica para o câncer de mama.

A mamografia (MG) pode fornecer dados adicionais sobre a margem superficial, quando há presença de microcalcificações ou espessamento cutâneo. A avaliação da pele possui importância secundária por este método, que tem no parênquima mamário o seu principal campo de atuação. A mamografia com processamento digital trouxe avanços na avaliação cutânea, ao se evitar a perda de contraste na periferia do parênquima. Sua espessura varia de 0,5 mm a 2 mm, sendo que acima deste valor alguma anormalidade deve ser considerada[14]. Seu espessamento pode ter várias causas, entre elas a invasão direta por carcinoma, obstrução neoplásica dos linfáticos subdérmicos, congestão linfática devido a fenômenos de drenagem ou mesmo a insuficiência cardíaca congestiva. Entretanto, geralmente quando o radiologista pretende avaliar o invólucro cutâneo mamário, o exame clínico é a forma mais recomendada[14].

A ressonância magnética (RM) tem sido cada vez mais utilizada no planejamento cirúrgico para o câncer de mama, apesar das controvérsias sobre o seu real benefício. As relações anatômicas entre a lesão e a mama são facilmente obtidas com este método, seja a distância até a pele, parede torácica ou mamilo. O risco de superestimação da lesão, o alto custo, e a ausência de benefício nas taxas de reabordagem por margem comprometida, observadas em ensaios randomizados (*MONET trial* e *COMICE trial*), fizeram com que a RM pré-operatória não fosse indicada rotineiramente [15-17].

Diversas publicações demonstraram a superioridade da RM em avaliar a real extensão do câncer de mama, assim como a identificação de lesão contralateral. Estudos têm apontado até 16% de lesões adicionais em relação à MG[18,19], o que levou alguns pesquisadores recomendarem o uso rotineiro da RM pré-operatória. A conservação da mama seria realizada após adaptação do plano cirúrgico aos novos achados. Na impossibilidade da cirurgia conservadora, a mastectomia deveria ser indicada. No entanto, há evidências de que esta abordagem levaria a conversão de cirurgia conservadora para mastectomia em 8,1%, e excisões mais amplas em 11,3% dos casos, sem comprovação de benefício clínico ou prognóstico[20]. Argumenta-se que a maioria destes pequenos focos adicionais teriam sido adequadamente tratados através da radioterapia adjuvante. Houve assim, um aumento mundial nas taxas de mastectomia nos últimos anos, e alguns autores têm implicado o uso da ressonância magnética pré-operatória como um importante fator para esta tendência[20,21].

A RM encontra lesões suspeitas de malignidade na mama contralateral em 9,3% dos casos, no entanto cerca de metade destes achados são falsos positivos[22,23]. Entre as lesões malignas detectadas, a maioria é de pequenos focos de carcinoma invasivo ou carcinoma ductal *in situ*. Postula-se que estas lesões não teriam relevância clínica por serem tratadas de forma adequada por meio de terapia sistêmica adjuvante, indicada para a lesão principal.

Constituem-se um desafio no planejamento cirúrgico, as diferentes formas assumidas pela mama nos exames de imagem mais comumente utilizados (MG-ortostática, USG-supina e RM-prona). O tumor, por sua vez, sofre deslocamento, e sua relação com as estruturas vizinhas pode se alterar[24,25] (Figura 2). A forma da mama quando dispomos a paciente no exame de USG, posição supina e com os braços atrás da cabeça, certamente leva a uma redução das distâncias relativas no seu interior. A magnitude destas alterações, entretanto, é desconhecida.

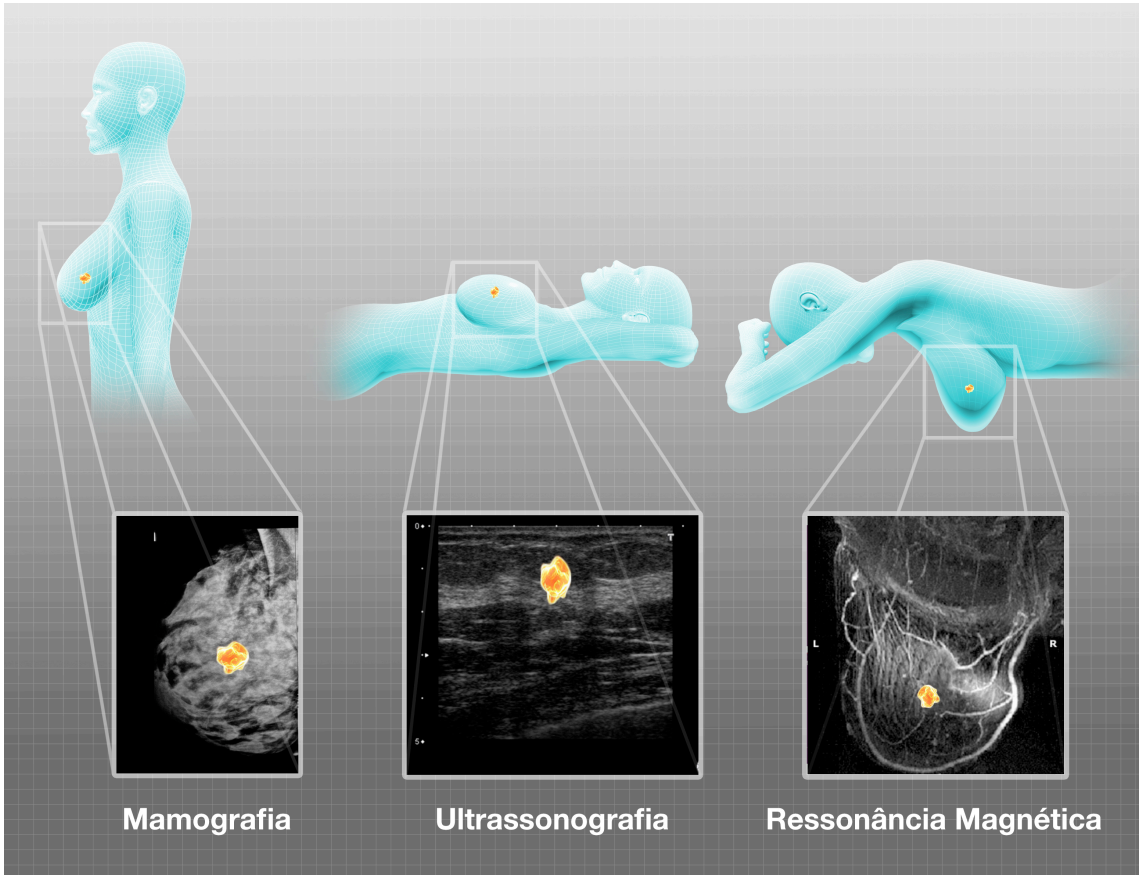

Figura 2. Mudança na relação entre o tumor e as estruturas mamárias em relação às diferentes posições assumidas pela paciente

Nosso objetivo é obter a distância tumor-pele através da ultrassonografia e compará-la com a distância obtida por meio da avaliação anatomopatológica. Desta forma poderemos analisar os fenômenos elásticos sofridos pela mama e estabelecer uma relação entre a distância observada na USG com a distância observada no espécime anatomopatológico (AP).

1.1 Objetivo Geral

Comparar as medidas da distância entre o tumor e a pele obtidas na ultrassonografia e no espécime anatomopatológico.

1.2 Objetivos Específicos

a) Analisar a variabilidade intraobservador e interobservador na obtenção da medida tumor-pele através da ultrassonografia.

b) Analisar a variabilidade interobservador na obtenção da medida tumor-pele através da medida anatomopatológica.

c) Estabelecer uma relação entre a distância observada na USG com a distância observada no espécime anatomopatológico.

d) Criar modelo de estimativa da distância na patologia a partir da medida obtida na ultrassonografia.

2 MÉTODOS

2.1 Desenho do Estudo

Estudo prospectivo realizado em pacientes do ambulatório da Disciplina de Mastologia do Departamento de Ginecologia da Escola Paulista de Medicina da Universidade Federal de São Paulo (EPM-Unifesp). O estudo foi aprovado pelo Comitê de Ética da instituição e todas as pacientes assinaram termo de consentimento livre e esclarecido (Anexos 1 e 2). Foram incluídas pacientes apresentando nódulo mamário com diagnóstico de câncer invasivo, candidatas à cirurgia conservadora ou radical (mastectomia). Os critérios de exclusão foram a realização de tratamento neoadjuvante, lesões não nodulares (tumores com limites indefinidos, distorções arquiteturais e microcalcificações suspeitas), sinais clínicos, mamográficos ou ultrassonográficos de comprometimento cutâneo e tratamento cirúrgico que não incluísse a retirada da pele sobrejacente ao tumor (Quadro 1 e Figura 3). Nos Anexos 3, 4, 5 e 6 descrevem-se as características clínicas, anatomopatológicas e imaginológicas das pacientes incluídas no estudo.

Quadro 1. Critérios de Inclusão e exclusão do estudo

Inclusão	Exclusão
Diagnóstico de câncer de mama	- Carcinoma ductal *in situ*
Lesão nodular (USG)	- Lesões não nodulares (tumores com limites indefinidos, microcalcificações suspeitas e distorções arquiteturais) - Pacientes submetidas à quimioterapia ou hormonioterapia neoadjuvantes - Tumores com comprometimento cutâneo clínico, MG ou USG - Proposta cirúrgica que não incluísse a retirada da pele sobrejacente ao tumor

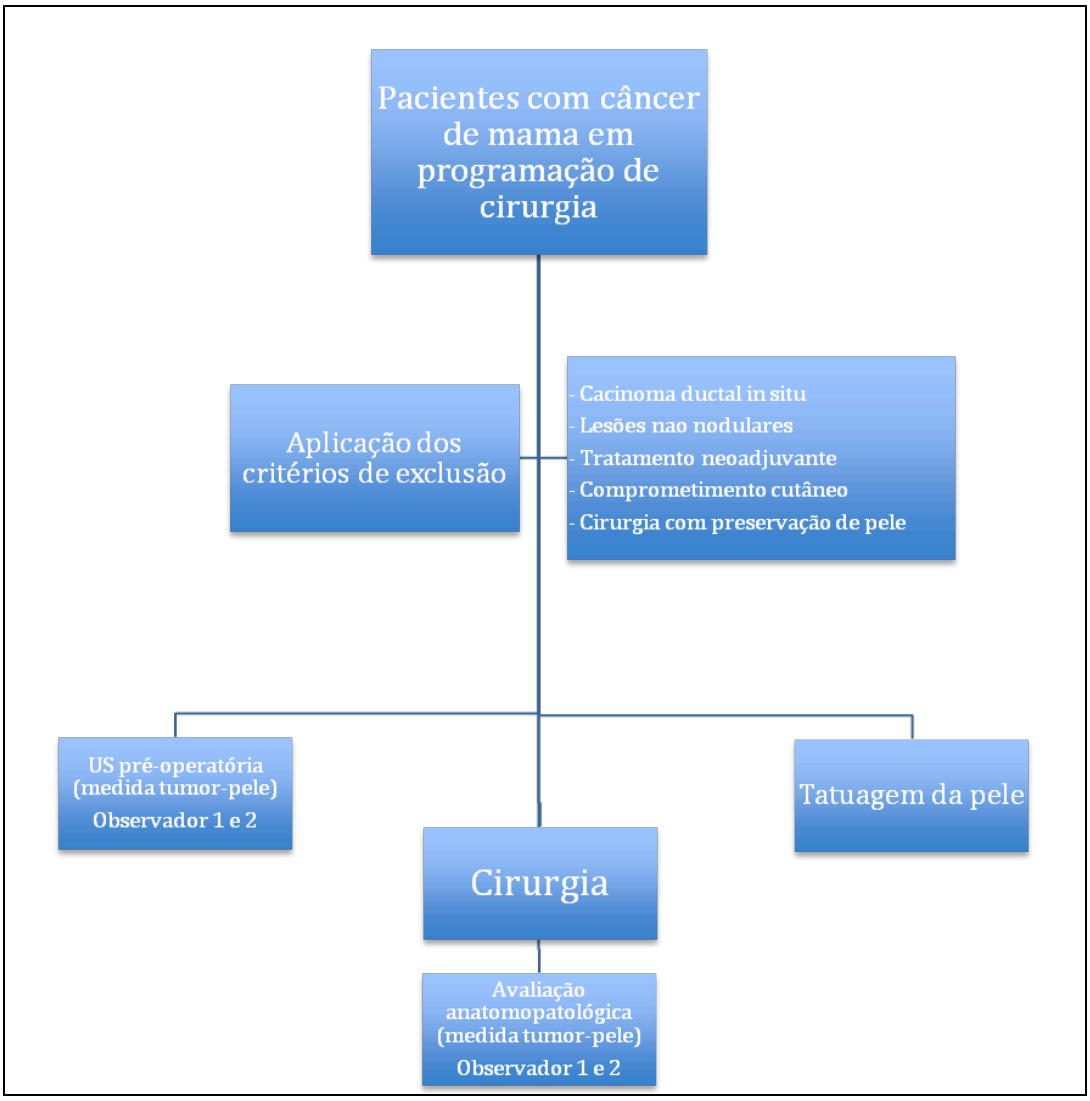

Figura 3. Fluxograma do processo de seleção de pacientes e realização dos procedimentos do estudo no ambulatório de mastologia da EPM-Unifesp

2.2 Ultrassonografia Pré-operatória

Todas as pacientes foram submetidas a USG com transdutor linear de 12 MHz (Logic 6, GE Medical Systems, Milwaukee, WI, EUA) por dois médicos especializados em diagnóstico mamário, de modo independente. Cada avaliação foi realizada com o transdutor alinhado ao maior eixo da lesão, onde se obteve a medida compreendida entre a borda hipoecoica mais anterior do nódulo e a epiderme (Figura 4). A compressão sobre o transdutor foi aquela com a qual os examinadores estavam habituados na sua rotina. Cada observador realizou três medidas distintas da área, e a média das três distâncias foi o valor final. Foram analisadas a variabilidade intraobservador e interobservador (Anexo 4).

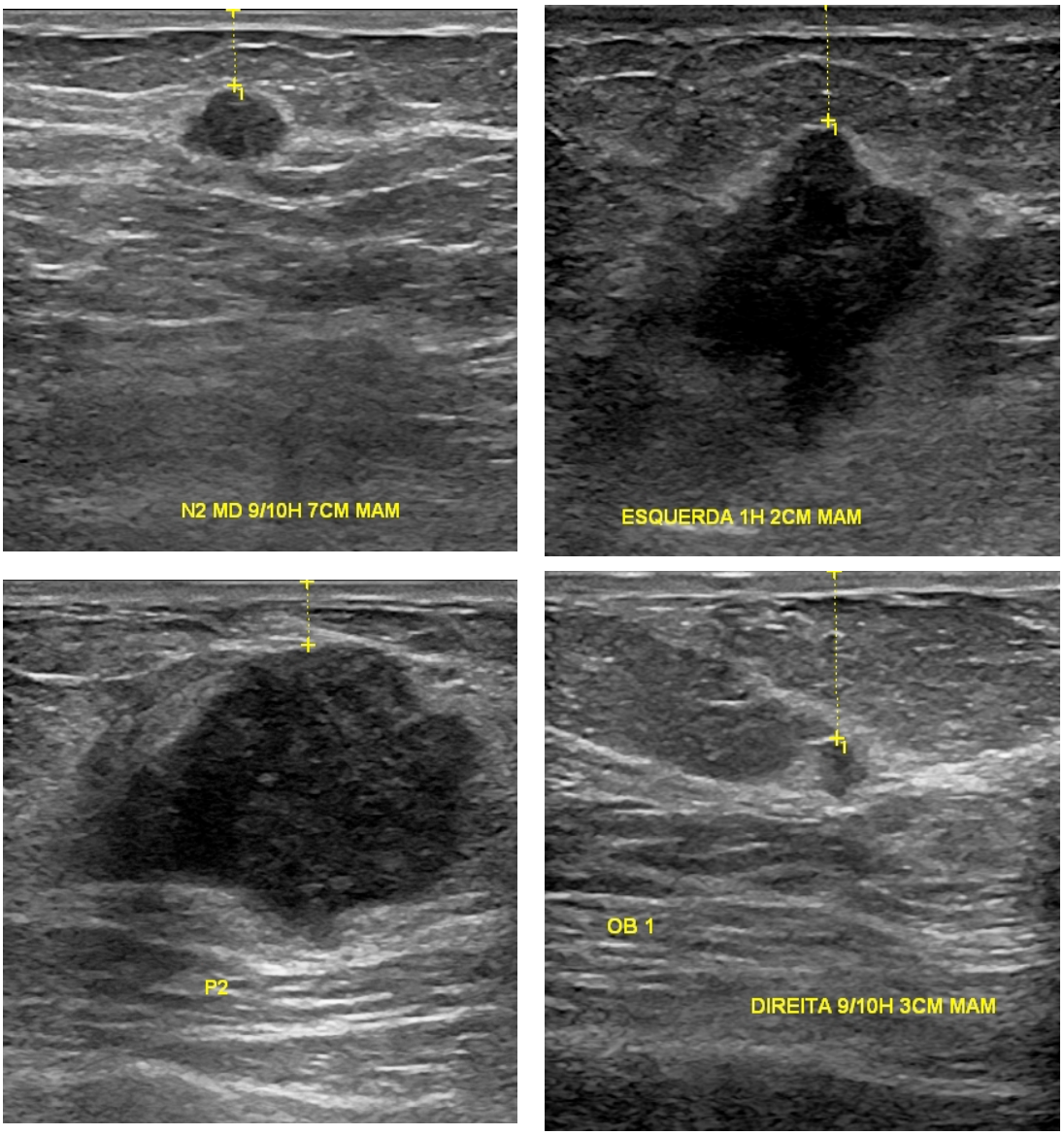

Figura 4. A distância tumor-pele obtida através da USG. Foi obtida a menor distância entre a borda hipoecoica mais anterior ao nódulo e a epiderme

Na projeção cutânea da menor distância tumor-pele, foi realizada tatuagem com tinta nanquim e agulha 13 mm x 4,5 mm, com o objetivo de servir como referência na obtenção da medida anatomopatológica (Figura 5).

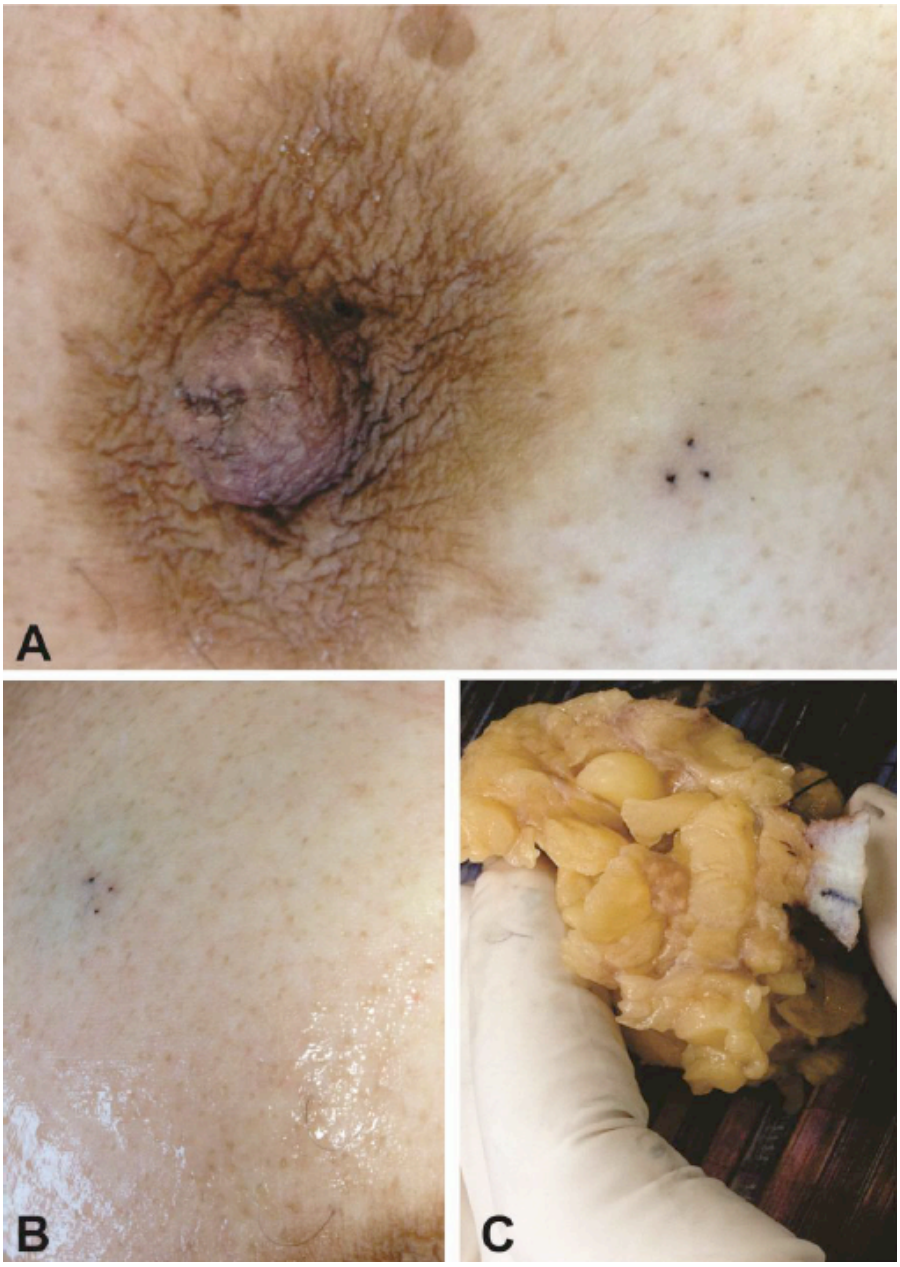

Figura 5. A tatuagem cutânea com nanquim serviu de referência para a medida no espécime anatomopatológico (A). Os três pontos, um ao lado do outro (B), permitiram a sua identificação no exame de macroscopia (C)

2.3 Cirurgia

Todas as pacientes foram submetidas à cirurgia, proposta de acordo com o protocolo do serviço, que incluiu a retirada da pele sobrejacente ao tumor, previamente demarcada (Anexo 3).

2.4 Avaliação Anatomopatológica

Todas as peças operatórias foram fixadas em formalina a 10% neutra tamponada por pelo menos 24 horas. Em seguida foram enviadas para avaliação anatomopatológica onde foram clivadas para avaliação macroscópica e para a obtenção de fragmentos para manufatura de lâminas, e posterior avaliação microscópica. Durante a macroscopia, a área marcada na pele com tatuagem foi identificada e a partir deste ponto um corte transversal permitiu que se identificasse a menor distância do tumor à epiderme (Figura 6). Foi obtida a medida a partir do local previamente marcado (nanquim), com régua milimetrada padrão. Medidas inferiores a 1,0 cm foram reanalisadas na microscopia por meio da medida da epiderme ao tumor nos cortes submetidos ao processamento e coloração, nas lâminas de hematoxilina-eosina (HE) correspondentes. Posteriormente foram avaliadas para obtenção de informação específica sobre presença ou não de tumor na epiderme ou derme reticular. Os procedimentos foram executados por dois médicos de modo independente. As medidas, assim como na USG, foram correlacionadas entre os dois observadores (Anexo 5).

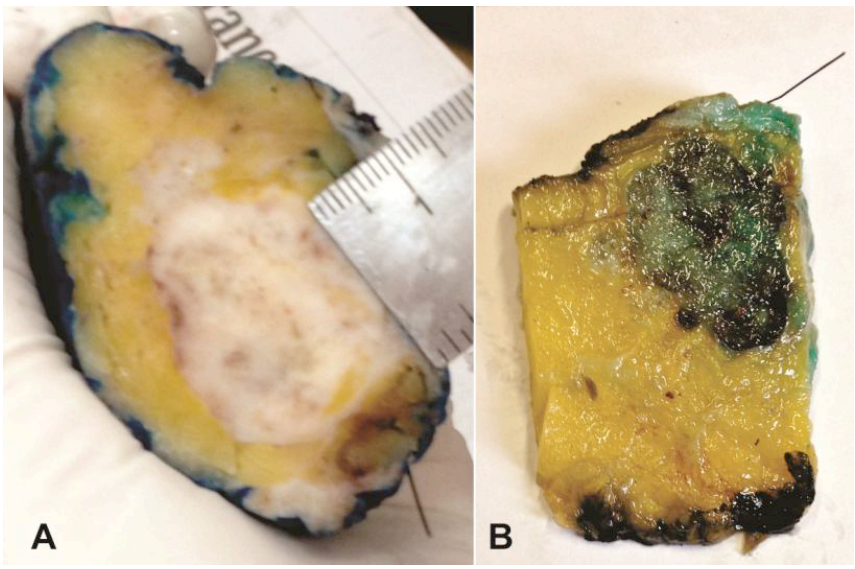

Figura 6. Distância entre o tumor e a pele usou a marcação pré-operatória com nanquim como referência (A). Distâncias tumor-pele inferiores a 1,0 cm foram reanalisadas na microscopia (B)

2.5 Análise Estatística

Foi utilizado o software STATA12 para análise dos dados. A correlação intraclasse quantifica a concordância global ao nível individual entre os resultados de natureza numérica, mensurados por dois pesquisadores ou por um mesmo pesquisador em mais de uma ocasião. Valores próximos de 1 apontam uma boa concordância entre as respostas. Para facilitar a visualização das duas medidas, foram apresentados gráficos de Bland-Altman. Adicionalmente, foram apresentadas correlações de Pearson para se avaliar a associação linear entre as mensurações.

Para estabelecer a relação da mensuração patológica em função da medida obtida por ultrassonografia, empregou-se a regressão linear simples. A regressão apresenta como pressuposto a normalidade na distribuição dos dados o qual foi verificado utilizando-se o teste de Kolmogorov-Smirnov. Após o ajuste do modelo, procedeu-se à análise de diagnósticos dos resíduos. Esta análise tem por finalidade avaliar a presença de valores destoantes ou influentes[26]. Para tanto, foi utilizado o resíduo estudentizado padronizado e Distância de Cook (D de Cook), respectivamente. O D de Cook mensura a alteração em todos os parâmetros de regressão decorrentes da exclusão de cada observação[26]. Valores do resíduo estudentizado padronizado muito afastados do intervalo (-3;3) ou valores de D de Cook muito afastados dos demais valores foram excluídos da análise. Para todos os testes foi considerado um nível de significância de 5%.

3 RESULTADOS

O estudo incluiu 39 pacientes compreendendo 41 nódulos, com diagnóstico prévio de carcinoma invasivo primário da mama, selecionados no período de janeiro de 2014 a janeiro de 2015. As características das pacientes e dos tumores são apresentados na Tabela 1 e nos Anexos 3 e 5.

Tabela 1. Características clínicas e anatomopatológicas das pacientes (n=41)

	N (%)
Idade (anos)	
Variação: 39-77	
Média: 59,2	
Tipo do Tumor	
CINE	37 (90)
CLI	1 (2)
CE	3 (7)
Tamanho	
T1a	0 (0)
T1b	8 (19)
T1c	15 (36)
T2	7 (17)
T3	11 (26)
Status Linfonodal	
Positivo	13 (31)
Negativo	28 (68)
Grau Histológico	
G1	15 (36)
G2	19 (46)
G3	7 (17)
Presença de CDIS	
Sim	24 (58)
Não	17 (42)
Status Hormonal	
RE +	40 (97)
RE -	1 (2)
RP+	37 (90)
RP -	4 (9)
Status do HER2	
HER2 +	3 (7)
HER2 -	38 (92)
Tipo de Cirurgia	
Mastectomia	9 (21)
Cirurgia Conservadora	32 (78)

CINE = carcinoma invasivo não especial. CLI = carcinoma lobular invasivo. CE = carcinomas especiais (tubular, medular e mucinoso). CDIS: carcinoma ductal *in situ*. T= tamanho da lesão. G1= grau 1. G2= grau 2. G3= grau 3. RE: receptor de estrógeno. RP= receptor de progesterona

As pacientes tinham em média 59,2 anos (variando de 39 a 77 anos). A dimensão média das lesões foi de 2,2cm (variando de 0,6 a 6,5cm). Em 23 (55%) das pacientes analisadas, as lesões tinham menos de 2,0cm. Foram observados linfonodos comprometidos em 13 (31%) pacientes e a mastectomia foi a cirurgia de escolha em 9 (21%) casos (Tabela1).

3.1 Medidas Ultrassonográficas

Na ultrassonografia a distância tumor-pele média foi de 0,8 cm, sendo a distância mínima observada de 0,15 cm e a maior distância de 2,43 cm. As medidas verificadas demonstram forte correlação intra e interobservador (Tabela 2). Na análise individual, a correlação intraclasse obtida foi de 0,989 (0,982; 0,994 IC95%) para observador 1 (Gráfico 1) e 0,991 (0,985; 0,995 IC95%) para o observador 2 (Gráfico 2). Ao comparar as medidas do observador 1 e 2, obtivemos correlação intraclasse de 0,96 (0,93-0,98; IC95%). A correlação de Pearson (r) demonstra a forte relação entre as medidas, com r = 0,994 para p < 0,001 (Gráfico 3).

Tabela 2. Medidas-resumo das distâncias ultrassonográficas médias e patológicas

	Média	Desvio Padrão	Mínimo	Máximo	1° Quartil	Mediana	3° Quartil	N
USG médio (cm)								
Observador 1	0,79	0,41	0,18	2,37	0,44	0,85	1,05	41
Observador 2	0,82	0,40	0,24	2,39	0,50	0,93	1,04	41
Patologia (cm)								
Observador 1	2,19	1,00	0,50	5,00	1,50	1,90	3,00	41
Observador 2	2,23	1,02	0,50	5,00	1,50	2,00	3,00	41

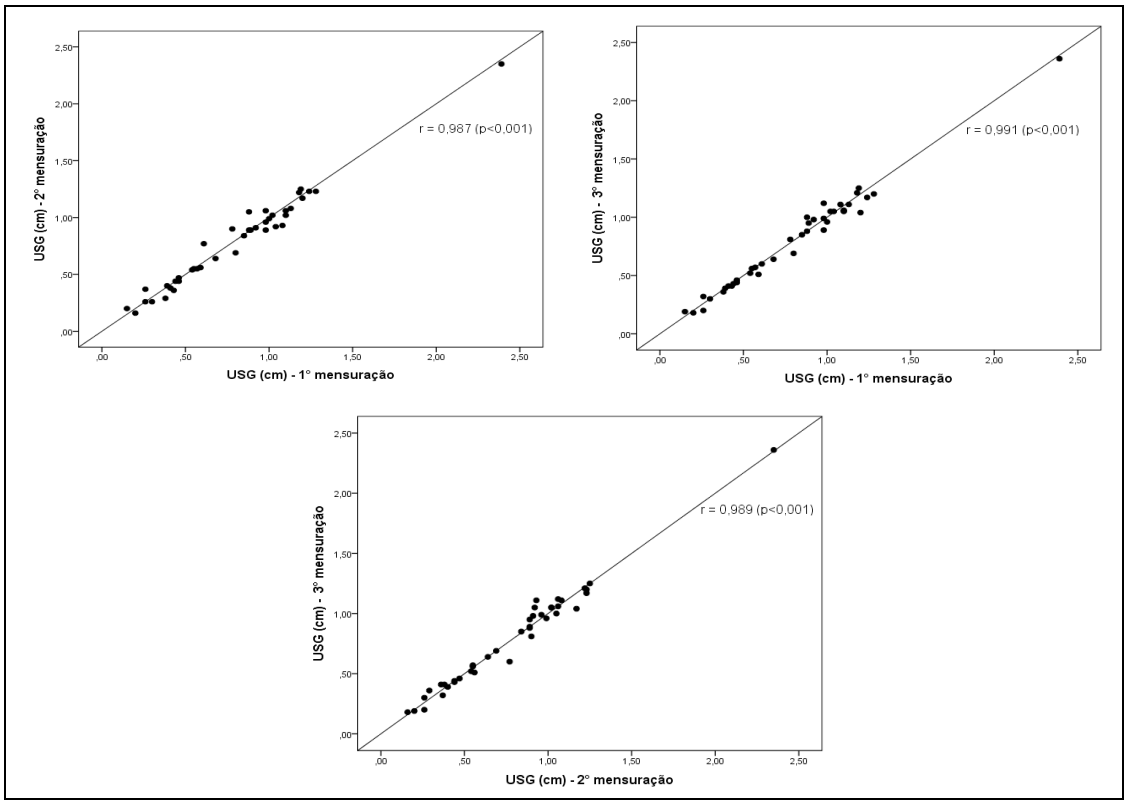

Gráfico 1. Dispersão entre as três mensurações do observador 1 e correlações de Pearson (r)

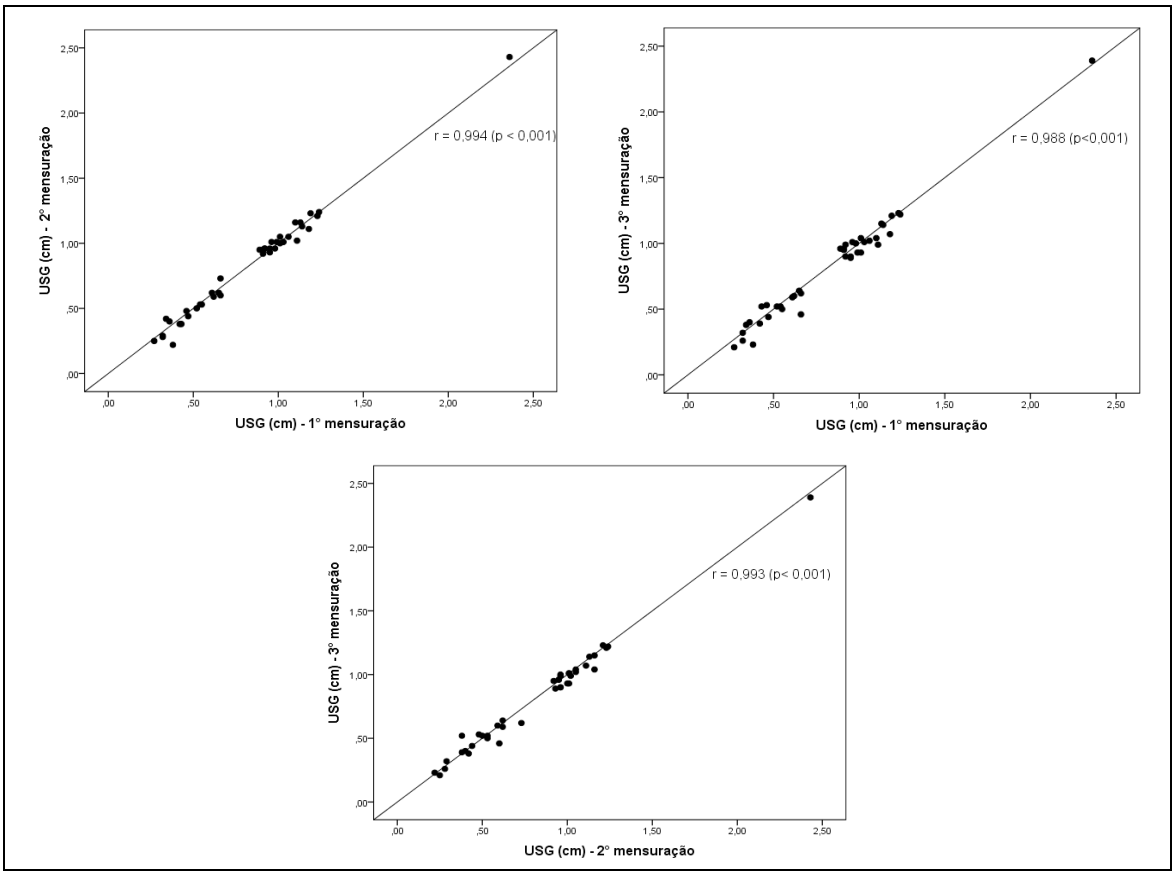

Gráfico 2. Dispersão entre as três mensurações do observador 2 e correlações de Pearson (r)

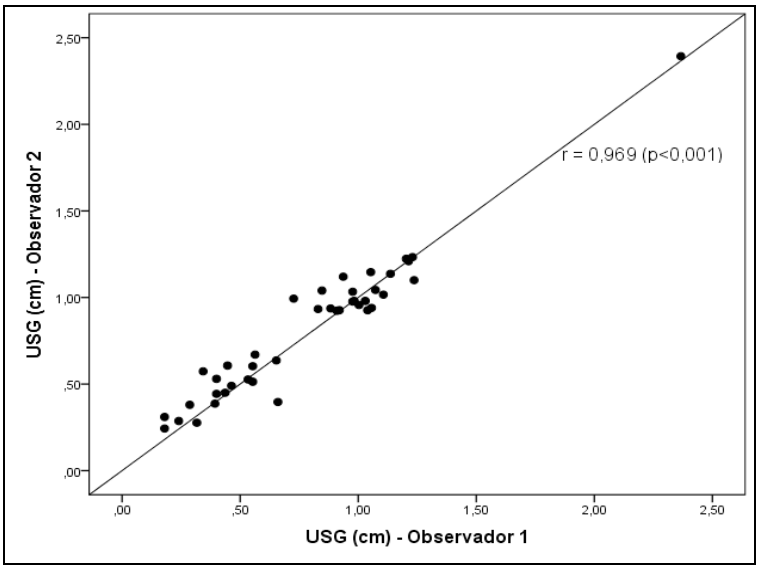

Gráfico 3. Dispersão entre as mensurações USG (médias) dos dois observadores e correlação de Pearson (r)

Segundo o gráfico de Bland-Altman observa-se diferença média entre as mensurações na USG de -0,03 cm com intervalo de confiança de 95% para a concordância de -0,23 a 0,17 cm (Gráfico 4).

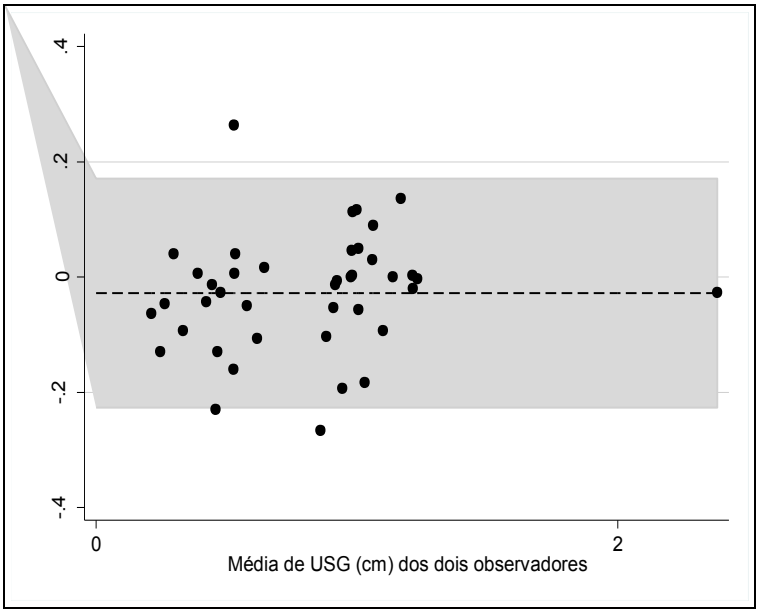

Gráfico 4. Gráfico de Bland-Altman demonstrando a diferença da medida ultrassonográfica entre os observadores. Nota-se diferença média muito pequena entre os observadores, de apenas -0,03

3.2 Medidas Anatomopatológicas

Os achados AP revelaram distância tumor-pele média de 2,21 cm, variando entre 0,5-5,0 cm. As medidas tumor-pele observadas na patologia também apresentaram forte correlação entre os dois observadores, com r = 0,99 para p < 0,001 (Gráfico 5). Segundo o gráfico de Bland-Altman observa-se uma diferença média de mensurações -0,04 cm com intervalo de confiança de 95% para a concordância de -0,26 a 0,18cm (Gráfico 6).

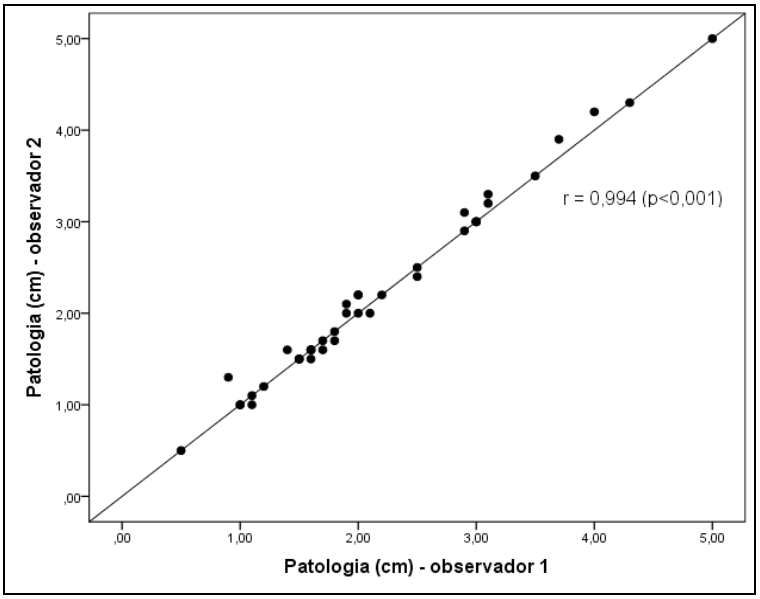

Gráfico 5. Gráfico de dispersão entre as mensurações via patologia dos dois observadores e correlação de Pearson (r)

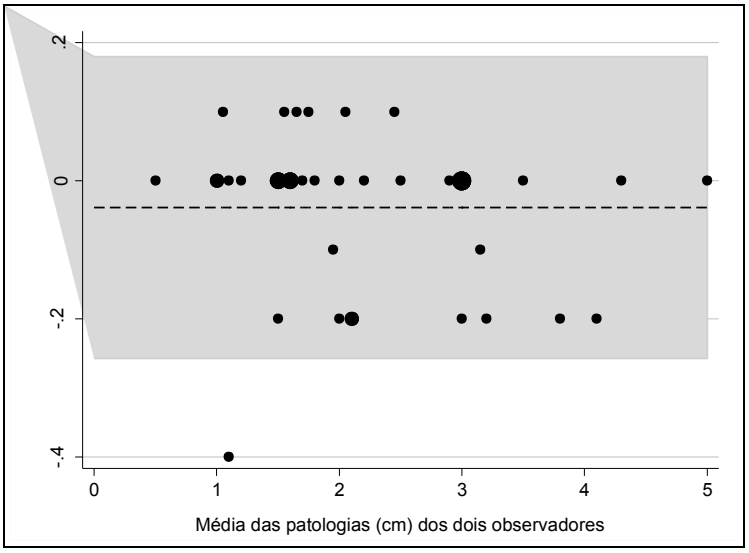

Gráfico 6. Gráfico de Bland-Altman demonstrando a diferença média muito pequena entre os observadores via patologia, apenas -0,04

3.3 Relação Entre as Medidas Ultrassonográficas e Anatomopatológicas

Realizou-se a associação entre as medidas USG (média) e na patologia (média) obtidas pelos dois observadores de cada método. A correlação de Pearson observada foi de r = 0,752 para p < 0,001 (Gráfico 7). Em seguida realizamos a sua correlação baseado no modelo de regressão linear simples (Tabela 3).

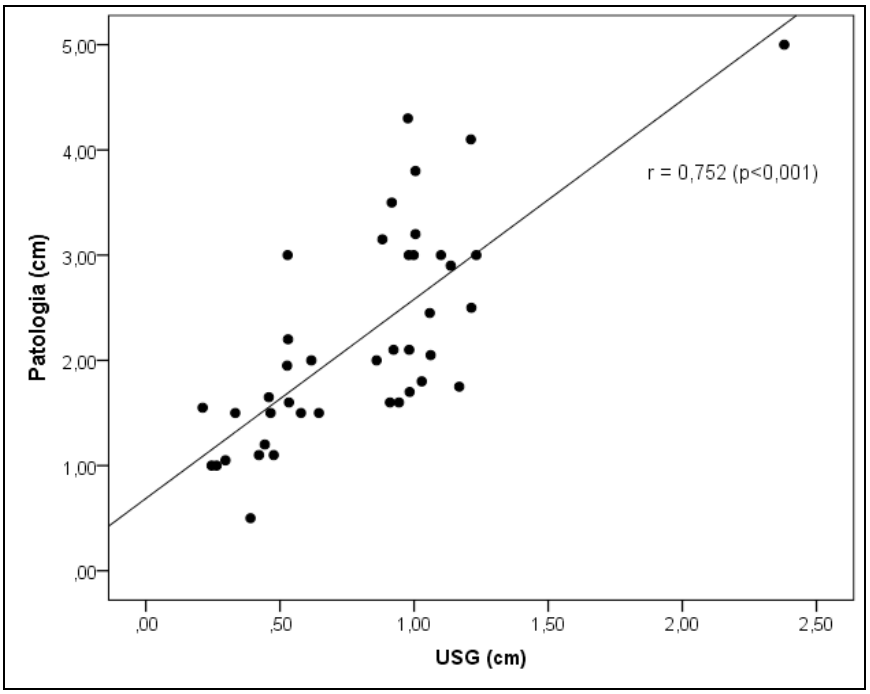

Gráfico 7. Dispersão entre as mensurações via USG (média) e patologia (média)

Tabela 3. Resultados do modelo de regressão linear simples (N = 41)

Coeficientes	Estimativa	Erro Padrão	Intervalo de Confiança de 95%	p
Intercepto	0,69	0,24	[0,21 ; 1,17]	0,006
USG	1,89	0,27	[1,36 ; 2,43]	<0,001

A seguir ajustou-se o modelo de regressão linear com a seguinte parametrização:

$$D_{Patologia_i} = \beta_0 + \beta_1 D_{USG_i} + \varepsilon_i$$

onde
i =1, ..., 41 ;
$D_{Patologia}$= distância mensurada via patologia;
D_{USG} = distância mensurada via USG;
β_0 e β_1 são os parâmetros do modelo que representam o intercepto e coeficiente angular, respectivamente;
ε_i representa o componente aleatório com distribuição normal com média zero e variância σ^2, independentes e identicamente distribuídos.

De acordo com a Tabela 3, o modelo estimado é dado por:

$$\widehat{D}_{Patologia_i} = 0{,}69 + 1{,}89 D_{USG_i}$$

Exemplificando, quando a distância obtida através da ultrassonografia é de 1,2 cm, a distância anatomopatológica é de 0,69 + 1,89 x 1,2 = 2,95 cm.

4 DISCUSSÃO

A avaliação da distância real entre o tumor e a pele pode influenciar a decisão de retirar a derme sobrejacente ao tumor nas mastectomias poupadoras de pele. O presente estudo teve como objetivo estabelecer uma relação entre a distância tumor-pele observada na ultrassonografia, com a medida padrão, isto é, aquela obtida no espécime anatomopatológico. Tal informação, como discutido por Cunnick e Mokbel[11], pode influenciar a decisão entre retirar ou não a pele sobrejacente ao nódulo maligno. Estes autores consideram que tumores acima de 4,0 cm elevam o risco de lesão subcutânea residual, principalmente para lesões próximas a derme.

Nossos dados revelaram que as distâncias tumor-pele observadas na USG foram sempre inferiores àquelas observadas na patologia, cuja média foi respectivamente 0,8 cm versus 2,2 cm. A deformação elástica sofrida pela mama na posição supina, com os braços abduzidos e as mãos atrás da cabeça, explica em grande parte esta diferença. Comparado à posição ortostática, o posicionamento descrito amplia a área ocupada pela mama no tórax, reduz a sua espessura e a pele se aproxima da parede torácica. Esta nova conformação leva a redução das distâncias relativas no interior da mama, que retornam ao normal no espécime cirúrgico.

O módulo de elasticidade, ou módulo de Young[27], é uma grandeza que define o grau de deformação sofrida por um corpo quando uma tensão lhe é aplicada. Esta grandeza é diretamente proporcional à rigidez do material. Acreditamos que a deformidade sofrida pela mama na posição em que a USG é realizada depende principalmente de sua composição, da coesão dos tecidos no seu interior (ligamentos) e de seu revestimento (pele). Mamas com predomínio gorduroso, ligamentos frouxos e pele flácida irão sofrer maior deformação comparada às mamas glandulares, com ligamentos firmes e pele rígida. Nos 41 casos analisados, a relação das distâncias AP/USG variou entre 1,5 e oito vezes, com média de 3,1 vezes. Acreditamos que a variabilidade nas características da mama justificam as diferenças observadas. Desta forma, mamas flácidas cuja deformidade é maior, apresentarão medidas tumor-pele menores à USG, enquanto mamas mais rígidas terão medidas USG mais próximas daquelas observadas na patologia. De fato, em nossa casuística observamos que a média da relação AP/USG nas pacientes abaixo de 50 anos foi de 2,7 vezes e nas pacientes acima de 60 anos foi de 3,4 vezes.

Carbonaro et al.[24] analisaram a mudança de posição sofrida pelo nódulo no interior da mama, durante o exame de ressonância magnética, em posição prona para a posição supina. Observaram deslocamento médio de 3 cm a 6 cm nos três eixos ortogonais. A distância entre o tumor e a pele, por sua vez, demonstrou menor variação, com deslocamento médio de 0,7 cm. Dados semelhantes foram observados por Pallone et al.[25], com deslocamento médio de 0,4 cm. Nossos dados revelam diferença média de 1,4cm entre a mesma distância (tumor-pele) medida na USG pré-operatória e na avaliação histológica. Tais dados confirmam a tese de que a deformação sofrida pela mama na posição supina diminui as distâncias relativas em seu interior. O grau de deformação irá depender de suas características e certamente da posição assumida pela paciente.

O aumento das indicações das MPP no tratamento de tumores invasivos trouxe a importância de se discutir a adequada seleção de pacientes para este procedimento. A dificuldade de uma dissecção exata entre os limites da derme e da mama, inevitavelmente resulta em tecido glandular residual[12]. Para tumores situados superficialmente, há o risco de se deixar lesão invasiva no retalho cutâneo, o que certamente irá favorecer a recidiva local da doença. Embora a avaliação das margens cirúrgicas deva ser feita rotineiramente, por vezes a propagação da doença é descontínua e pode provocar falsos negativos no exame anatomopatológico intraoperatório, particularmente no carcinoma ductal *in situ*. Cao et al.[28] avaliaram a margem superficial de 168 MPP e observaram comprometimento neoplásico em 64 (38%) casos. Destas, 25 casos apresentaram carcinoma seccionado, possivelmente por estarem localizados muito próximos a pele. Os autores discutem que a presença de margem anterior focalmente comprometida não tem sido reoperada, apesar de se relacionarem a RL de 10%, comparado a 4% quando as margens estiveram livres.

O comprometimento cutâneo foi analisado em produtos de mastectomia por alguns autores[9,10,29]. A taxa de comprometimento cutâneo observada variou entre 4,4% a 20%[9,29]. Segundo Ho et al.[9], o tamanho do tumor, a retração da pele e a presença de invasão perineural foram os fatores mais associados ao comprometimento dérmico. Os autores ressaltam que apenas os sinais clínicos são insuficientes para predizer pele comprometida. Em 30 produtos de mastectomia, cinco demonstraram o comprometimento da pele adjacente ao tumor. Destes, apenas três apresentavam sinais clínicos de envolvimento cutâneo

(retração). Wertheim e Ozzello[10] analisaram 1000 mastectomias e relataram 101 casos de pele diretamente comprometida pelo câncer. Destas, 29 não apresentavam qualquer sinal de envolvimento dérmico no exame macroscópico. Estes autores relatam que tumores maiores, acometimento do mamilo e da axila aumentaram o risco de comprometimento dérmico. A distância entre o tumor e a pele, por sua vez, não foi avaliada.

No presente estudo compararam-se as medidas da distância tumor-pele pela ultrassonografia pré-operatória entre dois observadores, com resultados bastante concordantes. Eom et al.[30] realizaram a medida ultrassonográfica da distância tumor-pele e correlacionaram com o risco de comprometimento linfonodal. Os autores acreditam que a compressão do transdutor sobre a pele poderia afetar a distância obtida na USG, principalmente em mamas pequenas. Ao comparar as medidas obtidas intraobservador e interobservador, pudemos observar elevada concordância, com r = 0,99. Acreditamos, portanto, que a obtenção da distância entre o tumor e a pele pela USG seja tarefa simples, confiável e reprodutível, não se alterando de forma significativa entre diferentes observadores.

Desconhece-se na literatura estudo semelhante ao realizado, avaliando o risco de comprometimento cutâneo a partir da distância entre o tumor e a pele. Constitui limitação o número reduzido de casos, assim como a ausência de pacientes que apresentavam a pele comprometida na patologia, porém não na USG. Possivelmente os critérios de exclusão adotados (nódulos indefinidos, suspeita clínica, MG e USG de infiltração cutânea) possam ter contribuído para este fato.

Descrevemos uma boa correlação entre os valores obtidos na USG comparados com o histopatológico. O r= 0,75 observado no presente estudo é semelhante ao encontrado em outras publicações comparando medidas ultrassonográficas com anatomopatológicas[31-34]. Tal dado revela a utilidade clínica da USG, seja na avaliação pré-operatória do tamanho da lesão, seja na avaliação da distância tumor-pele. Neste ultimo caso, como demonstramos, os valores obtidos na USG são sempre inferiores aos observados na patologia, e esta relação deve ser levada em consideração no raciocínio clínico pré-operatório do cirurgião.

5 CONCLUSÕES

a) A distância entre o tumor e a pele da mama na ultrassonografia é sempre inferior à obtida no espécime anatomopatológico.

b) A variabilidade intraobservador e interobservador na obtenção da distância tumor-pele através da ultrassonografia não foi significante.

c) A variabilidade interobservador na obtenção da distância tumor-pele através da avaliação anatomopatológica não foi significante.

d) A distância tumor-pele obtida pela ultrassonografia é em média 3,1 vezes menor do que a distância anatomopatológica.

e) A distância anatomopatológica entre o tumor e a pele pode ser estimada pela ultrassonografia a partir do modelo: **D**patologia = 0,69 + 1,89 x **D**ultrassonografia, onde **D** é a distância.

6 REFERÊNCIAS

1. Hoa A, Morrow M. The evolution of the locoregional therapy of breast cancer. *Oncologist* 2011; 16(10):1367-79.

2. Kalli S, Freer PE, Rafferty EA. Lesions of the skin and superficial tissue at breast MR imaging. *Radiographics* 2010; 30(7):1891-913.

3. Tokin C, Weiss A, Wang-Rodriguez J, Blair SL. Oncologic safety of skin-sparing and nipple-sparing mastectomy: a discussion and review of the literature. *Int J Surg Oncol* 2012; 2012:921821.

4. Simons RM, Simons SK, Fish SK, Gayle L.,La Trenta GS, Swistel A, Christos P, Osborne MP. Local and distant recurrence rates in skin-sparing mastectomies compared with non-skin-sparing mastectomies.*Ann Surg Oncol* 1999; 6(7):676-81.

5. Garwood ER, Moore D, Ewing C, Hwang ES, Alvarado M, Foster RD, Esserman LJ. Total skin-sparing mastectomy: complications and local recurrence rates in 2 cohorts of patients. *Ann Surg* 2009; 249(1):26-32.

6. Spiegel AJ, Butler CE. Recurrence following treatment of ductal carcinoma in situ with skin-sparing mastectomy and immediate breast reconstruction.*Plast Reconstr Surg*. 2003; 111(2):706-11.

7. Kroll SS, Khoo A, Singletary SE, Ames FC, Wang BG, Reece GP, Miller MJ, Evans GR, Robb GL. Local recurrence risk after skin- sparing and conventional mastectomy: a 6-year follow-up. *Plast Reconstr Surg* 1999; 104(2):421-5.

8. Carlson TM, Styblo RH, Lyles et al. Local re-currence after skin-sparing mastectomy: tumor biology or surgical conservatism? *Annals of Surgical Oncology*. 2003; 10(2):108-12.

9. Ho CM, Mak CK, Lau Y, Cheung WY, Chan MC, Hung WK. Skin involvement in invasive breast carcinoma: safety of skin-sparing mastectomy. *Ann Surg Oncol* 2003; 10(2):102-7.

10. Wertheim U, Ozzello L. Neoplastic involvement of nipple and skin flap in carcinoma of the breast. *Am J Surg Pathol* 1980; 4(6):543-9.

11. Cunnick GH, Mokbel K. Skin-sparing mastectomy. *Am J Surg* 2004; 188(1):78-84.

12. Torresan RZ, dos Santos CC, Okamura H, Alvarenga M. Evaluation of residual glandular tissue after skin-sparing mastectomies. *Ann Surg Oncol* 2005; 12(12):1037-44.

13. Houssami N, Ciatto S, Turner RM, Cody HS, Macaskill P. Preoperative ultrasound-guided needle biopsy of axillary nodes in invasive breast cancer: meta-analysis of its accuracy and utility in staging the axilla. *Ann Surg* 2011; 254:243-51.

14. Kopans DB. *Breast imaging*. 3ª ed. Philadelphia: Lippincott Williams & Wilkins, 2007.

15. Houssami N, Turner R, Morrow M. Preoperative magnetic resonance imaging in breast cancer: meta-analysis of surgical outcomes. Ann Surg. 2013; 257(2):249-55.

16. Turnbull L, Brown S, Harvey I, Harvey I, Oliver C, Drew P, Napp V, Hanby A, Brown J. Comparative effectiveness of MRI in breast cancer (COMICE) trial: a randomised controlled trial. *Lancet*. 2010; 375(9714):563-71.

17. Peters NH, Borel Rinkes IH, Mali WP, van den Bosch MA, Storm RK, Plaisier PW, de Boer E, van Overbeeke AJ, Peeters PH. Breast MRI in nonpalpable breast lesions: a randomized trial with diagnostic and therapeutic outcome - MONET - study. *Trials* 2007; 8:40.

18. Houssami N, Ciatto S, Macaskill P, Lord SJ, Warren RM, Dixon JM, Irwig L. Accuracy and surgical impact of MRI in breast cancer staging: systematic review and meta-analysis in detection of multifocal and multicentric cancer. *J Clin Oncol* 2008; 26:3248-58.

19. Bedrosian I, Schlencker J, Spitz FR, Orel SG, Fraker DL, Callans LS, Schnall M, Reynolds C, Czerniecki BJ. Magnetic resonance imaging-guided biopsy of mammographically and clinically occultbreast lesions. *Ann Surg Oncol* 2002; 9(5):457-61.

20. Morrow M, Harris JR. More mastectomies: Is this what patients really want? *J Clin Onco*l 2009; 27:4038-40.

21. Bleicher RJ, Ciocca RM, Egleston BL, Sesa L, Evers K, Sigurdson ER, Morrow M. Association of routine pretreatment magnetic resonance imaging with time to surgery, mastectomy rate, and margin status. *J Am Coll Surg* 2009; 209(2):180-7; quiz 294-5.

22. Brennan ME, Houssami N, Macaskill P, Irwig L, Dixon JM, Warren RM, Ciatto S. Magnetic resonance imaging screening of the contralateral breast in women with newly diagnosed breast cancer: systematic review and meta-analysis of incremental cancer detection and impact on surgical management. *J Clin Oncol* 2009; 27:5640-9.

23. Houssami N, Hayes DF. Review of preoperative magnetic resonance imaging (MRI) in breast cancer: should MRI be performed on all women with newly diagnosed, early stage breast cancer? *CA Cancer J Clin* 2009; 59:290-302.

24. Carbonaro LA, Tannaphai P, Trimboli RM, Verardi N, Fedeli MP, Sardanelli F. Contrast enhanced breast MRI: spatial displacement from prone to supine patient's position. Preliminary results. *Eur J Radiol* 2012; 81(6):771-4.

25. Pallone MJ, Poplack SP, Avutu HB, Paulsen KD, Barth RJ Jr. Supine breast MRI and 3D optical scanning: a novel approach to improve tumor localization for breast conserving surgery. *Ann Surg Oncol* 2014; 21(7):2203-8.

26. McCullagh P, Nelder JA. *Generalized linear models*. 2ª ed. London: Chapman and Hall, 1989.

27. *Young's modulus*. Disponível em: <http://global.britannica.com/science/Youngs-modulus>. Acesso em 30 nov. 2015.

28. Cao D, Tsangaris TN, Kouprina N, Wu LS, Balch CM, Vang R, Argani P. The superficial margin of the skin-sparing mastectomy for breast carcinoma: factors predicting involvement and efficacy of additional margin sampling. *Ann Surg Oncol* 2008; 15(5):1330-40.

29. Fisher ER, Gregorio RM, Fisher B, Redmond C, Vellios F, Sommers SC. The pathology of invasive breast cancer. A syllabus derived from findings of the National Surgical Adjuvant Breast Project (protocol no. 4). *Cancer* 1975; 36(1):1-85.

30. Eom YH, Kim EJ, Chae BJ, Song BJ, Jung SS. The distance between breast cancer and the skin is associated with axillary nodal metastasis. *J Surg Oncol* 2015; 111(7):824-8.

31. Meier-Meitinger M, Rauh C, Adamietz B, Fasching PA, Shwab SA, Haeberle L, Hein A, Bayer CM, Bani MR, Lux MP, Harmann A, Wachter DL, Uder M, Schulz-Wendtland R, Beckmann MW, Heusinger K. Accuracy of radiological tumour size assessment and the risk for re-excision in a cohort of primary breast cancer patients. *Eur J Surg Oncol* 2012; 38(1):44-51.

32. Tresserra F, Feu J, Grases PJ, Navarro B, Alegret X, Férnandez-Cid A. Assessment of breast cancer size: sonographic and pathologic correlation. *J Clin Ultrasound* 1999; 27(9):485-91.

33. Ramirez SI, Scholle M, Buckmaster J, Paley RH, Kowdley GC. Breast cancer tumor size assessment with mammography, ultrasonography, and magnetic resonance imaging at a community based multidisciplinary breast center. *Am Surg* 2012; 78(4):440-6.

34. Onesti JK, Mangus BE, Helmer SD, Osland JS. Breast cancer tumor size: correlation between magnetic resonance imaging and pathology measurements. *Am J Surg* 2008; 196:844-50.

7 ANEXOS

Anexo 1 - Aprovação do Comitê de Ética da instituição

UNIVERSIDADE FEDERAL DE SÃO PAULO - UNIFESP/ HOSPITAL SÃO PAULO

PARECER CONSUBSTANCIADO DO CEP

DADOS DO PROJETO DE PESQUISA

Título da Pesquisa: Eficácia da ultrassonografia pré-operatória em predizer a margem anterior livre de neoplasia no tratamento cirúrgico para o câncer de mama¿ estudo prospectivo

Pesquisador: rodrigo gregorio brandao
Área Temática:
Versão: 1
CAAE: 20177013.9.0000.5505
Instituição Proponente: Universidade Federal de São Paulo - UNIFESP/EPM
Patrocinador Principal: Financiamento Próprio

DADOS DO PARECER

Número do Parecer: 422.701
Data da Relatoria: 04/10/2013

Apresentação do Projeto:
Introdução: A avaliação adequada da extensão local do câncer de mama é fundamental para o planejamento cirúrgico e para a obtenção de margens cirúrgicas livres de neoplasia. Na presença de nódulo, a distância entre a lesão e a epiderme é o dado mais importante na decisão entre ressecar ou não a pele sobrejacente. Os valores considerados seguros para preservação da mesma, entretanto, não são conhecidos.

Métodos: Estudo prospectivo será conduzido em mulheres com câncer de mama invasivo candidatas à cirurgia conservadora ou radical (mastectomia). Serão incluídas no estudo pacientes apresentando nódulo mamário com diagnóstico prévio de neoplasia maligna que não tenham realizado qualquer tipo de tratamento.

Objetivo da Pesquisa:
Objetivo Primário:
Comparar as medidas da distância entre o nódulo maligno de mama e a pele sobrejacente através da ultrassonografia e do exame anatomopatológico final.
Objetivo Secundário:
Analisar a acurácia da ultrassonografia pré-operatória em definir margem anterior livre de

Endereço: Rua Botucatu, 572 1º Andar Conj. 14
Bairro: VILA CLEMENTINO **CEP:** 04.023-061
UF: SP **Município:** SAO PAULO
Telefone: (11)5539-7162 **Fax:** (11)5571-1062 **E-mail:** cepunifesp@unifesp.br

neoplasia no tratamento cirúrgico para o câncer de mama. Definir medidas ultrassonográficas da distância entre o tumor e a pele que permitam a preservação da mesma no tratamento cirúrgico desta neoplasia.

Avaliação dos Riscos e Benefícios:

Riscos:

Não há riscos tendo em vista que a ultrassonografia das mamas é exame inócuo à saúde e frequentemente utilizado nesta situação.

Benefícios:

Não há benefícios diretos para as pacientes associadas à esta pesquisa.

Comentários e Considerações sobre a Pesquisa:

Estudo prospectivo será conduzido em mulheres com câncer de mama invasivo candidatas à cirurgia conservadora ou radical (mastectomia). Serão incluídas no estudo pacientes apresentando nódulo mamário com diagnóstico prévio de neoplasia maligna que não tenham realizado qualquer tipo de tratamento. Portanto lesões que não sejam nódulos (microcalcificações, distorções arquiteturais, etc) e pacientes submetidas à quimioterapia ou hormonioterapia neoadjuvantes serão excluídas do estudo. Ultrassonografia pré-operatória Todas as pacientes serão submetidas à ultrassonografia pré-operatória (Logic 6, GE Medical Systems Ultrasound & Primary Care Diagnostics, LLC PO Box 414 Milwaukee, Wisconsin, 53201 EUA) por dois médicos especializados em diagnóstico mamário, com pelo menos de 5 anos de experiência. Será obtida a menor medida compreendida entre o

tumor e a pele após ampla varredura da área em diferentes cortes (radiais, anti-radiais e ortogonais). Todas as pacientes serão submetidas à cirurgia conservadora ou radical de mama devendo obrigatoriamente ser retirada a pele sobrejacente ao tumor, que faz parte da rotina operatória. O procedimento será executado por médico residente sob orientação de preceptores

da Disciplina de Mastologia da Escola Pauista de Medicina da Universidade Federal de São Paulo (EPM - UNIFESP). A peça cirúrgica deverá ser submetida à avaliação intra-operatória das margens através de processo de citologia, ¿imprint¿ e congelação, executada por médicos residentes sob supervisão de preceptores do Departamento de Patologia da EPM ¿ UNIFESP. Avaliação anatomopatológica Todas as peças operatórias serão fixadas em formalina e em seguida seccionadas para devida avaliação histopatológica. Nesta ocasião será obtida a medida entre a lesão e pele tendo como guia a marcação com nanquim realizada na ocasião do exame ultrassonográfico pré-operatório.

UNIVERSIDADE FEDERAL DE SÃO PAULO - UNIFESP/ HOSPITAL SÃO PAULO

Continuação do Parecer: 422.701

Considerações sobre os Termos de apresentação obrigatória:
documentos apresentados de forma adequada.

Recomendações:
não se aplica

Conclusões ou Pendências e Lista de Inadequações:
Aprovado, nas condições apresentadas

Situação do Parecer:
Aprovado

Necessita Apreciação da CONEP:
Não

Considerações Finais a critério do CEP:
O CEP ¿ UNIFESP SOLICITA QUE, A PARTIR DESTA DATA DE APROVAÇÃO, SEJAM ENVIADOS OS RELATÓRIOS PARCIAIS (ANUALMENTE) E RELATÓRIO FINAL, QUANDO DO TÉRMINO DO ESTUDO.

SAO PAULO, 11 de Outubro de 2013

Assinador por:
José Osmar Medina Pestana
(Coordenador)

Endereço: Rua Botucatu, 572 1º Andar Conj. 14
Bairro: VILA CLEMENTINO **CEP:** 04.023-061
UF: SP **Município:** SAO PAULO
Telefone: (11)5539-7162 **Fax:** (11)5571-1062 **E-mail:** cepunifesp@unifesp.br

Anexo 2 - Termo de Consentimento Livre e Esclarecido

Termo de Consentimento Livre e Esclarecido

Nome da pesquisa: Avaliação do comprometimento da pele no câncer de mama: ultrassonografia pré-operatória e correlação anatomopatológica.

Objetivo: Comparar as medidas da distância entre o tumor e a pele obtidas na ultrassonografia e no espécime anatomopatológico

Responsável: Rodrigo Gregório Brandão, Disciplina de Mastologia, Departamento de Ginecologia.

Estamos realizando uma pesquisa científica com o objetivo de avaliar as medidas ultrassonográficas entre o tumor e a pele e compara-las com as medidas reais, obtidas no espécime anatomopatológico.

A ultrassonografia é método diagnóstico inócuo à saúde e amplamente utilizado no diagnóstico e planejamento cirúrgico de pacientes com câncer de mama. A obtenção de margens livres de neoplasia é fundamental para o adequado controle local da doença e portanto o estudo pré-operatório com a finalidade de mensurar as medidas da lesão e sua relação com as estruturas anatômicas da mama auxiliam este objetivo.

A margem superficial, isto é, a medida entre o tumor e a pele, é especialmente importante pois define a necessidade ou não de retirar a pele sobrejacente à lesão. Com a finalidade de definir medidas ultrassonográficas seguras que permitam a conservação da mesma, desenvolvemos este estudo.

A voluntária será submetida à ultrassonografia complementar por dois médicos da Disciplina de Mastologia da EPM - UNIFESP para se obter medidas entre o tumor e a pele. Em seguida realizaremos uma marcação da pele sobre o câncer (com auxílio de uma agulha e tinta nanquim) a qual irá guiar o médico patologista na obtenção desta medida no espécime anatomopatológico final retirado durante a cirurgia.

A voluntária deve estar ciente que a pele sobrejacente ao tumor será retirada durante a cirurgia para que consigamos realizar esta medida.

A voluntária não será identificada e todas as informações relacionadas com sua privacidade serão mantidas em caráter confidencial. Também deve ficar claro que, caso a opção seja a de não participar deste estudo, o tratamento da paciente EM NADA IRÁ SE ALTERAR, devendo prosseguir da forma como foi proposta pelos médicos da disciplina de mastologia do Hospital São Paulo.

Colocamo-nos à disposição para qualquer informação relacionada ao estudo. Você terá acesso aos profissionais responsáveis pela pesquisa para esclarecimento de eventuais dúvidas. O principal investigador é o Dr. Rodrigo Gregório Brandão que pode ser encontrado na secretaria do departamento de Ginecologia da EPM - UNIFESP, ou pelo telefone 55739228 / 55764100.

Se você tiver alguma consideração ou dúvida sobre a ética da pesquisa, entre em contato com o Comitê de Ética em Pesquisa (CEP) - Rua Botucatu, 572 - 4º andar CEP 04023-062, São Paulo - Brasil ou pelo telefone 55397162.

Caso a senhora deseje participar deste estudo voluntariamente, assine a declaração em folha anexa.

Termo de Consentimento Pós-Informação Paciente/Responsável Legal

Nome:_____
RG:_____

Título do projeto: Avaliação do comprometimento da pele no câncer de mama: ultrassonografia pré-operatória e correlação anatomopatológica.

Responsável pelo projeto: Dr Rodrigo Gregório Brandão

Serviço: Departamento de Ginecologia da Universidade Federal de São Paulo - Escola Paulista de Medicina.

Eu, _____, acredito ter sido suficientemente informada a respeito das informações que li ou que foram lidas para mim, descrevendo o estudo: Eficácia da ultrassonografia pré-operatória em predizer a margem anterior livre de neoplasia no tratamento cirúrgico para câncer de mama - estudo prospectivo. Eu discuti com o Dr. Rodrigo Gregório Brandão sobre a minha decisão em participar deste estudo. Ficaram claros, para mim, quais são os propósitos do estudo, os procedimentos a serem realizados, seus desconfortos e riscos, as garantias de confidencialidade e de esclarecimentos permanentes. Ficou claro também que minha participação é isenta de despesas e que tenho garantia do acesso a tratamento hospitalar quando necessário. Concordo voluntariamente em participar deste estudo e poderei retirar o meu consentimento a qualquer momento, antes ou durante o mesmo, sem penalidades, prejuízo ou perda de qualquer benefício que eu possa ter adquirido ou no meu atendimento neste Serviço.

Assinatura da paciente/representante legal: _____

Assinatura da testemunha_____ Data__/__/__

Assinatura do investigador_____ Data__/__/__

Anexo 3 - Aspectos clínicos das pacientes

Paciente	Nome	RH	Idade	Localização	Cirurgia
1	CAPSR	3350008	57	QSM D	QUA + BLS
2	LGMS	1367943	77	QSL E	QUA + BLS
3	GLO	10389888	67	JQS E	QUA + BLS
4	MHA	1128342	64	QSM E	Maste + BLS
5	MFGP	3358788	54	JQL D	QUA + BLS
6	ARS	10391232	62	QSL E	QUA + BLS
7	ZMCS	10391674	60	QSM E	QUA + LA
8	MRM	10393428	54	QSM E	QUA + BLS
9	LCS)	10392808	71	QSL E	QUA + BLS
10	MJPE	853052	62	QIL E	QUA + BLS
11	SMC	10343425	39	QIL D	QUA + BLS
12	VLOP	3383656	63	QSM E	QUA + BLS
13	MMS	3314921	62	QSL D	QUA + BLS
14	MMS	3314921	62	JQM E	QUA + BLS
15	ACSB	10289279	39	JQS D	Maste + BLS
16	MAB	10159608	58	JQM D	QUA + BLS
17	ESP	3392868	63	QSM D	QUA + BLS
18	DG	10399207	45	QSL E	QUA + LA
19	OMF	10397714	49	QSM E	QUA + BLS
20	MLS	10397441	81	QSL E	QUA + BLS
21	EAS	917588	45	JQL D	QUA + BLS
22	JRB	330690	63	QIL D	QUA + BLS
23	VRJ	3394251	40	QSL E	QUA + BLS
24	MAE	3416947	56	RRA D	MRM
25	CM	1069339	72	QSM D	QUA + BLS
26	AMC	10405222	56	QSL D	QUA + BLS
27	INS	10405650	58	QSL E	QUA + BLS
28	MRP	10274423	49	QSL D	QUA + BLS
29	DC	748003	59	QSM E	QUA + BLS
30	AFV	3435959	68	QSL D	MRM
31	CENR	1004323	65	JQL E	QUA + BLS
32	MJSC	3442983	76	QSL D	QUA + BLS
33	RJS	3442985	51	RRA D	Maste + BLS
34	ALM	3458853	63	JQL D	QUA + BLS
35	ALM	3458853	63	QSL D	QUA + BLS
36	ALSM	1004735	71	QSL E	Maste + BLS
37	ALSM	1004735	71	QSL E	Maste + BLS
38	SPA	10410927	58	QSL E	QUA + BLS
39	MSR	10410933	61	QSL D	QUA + BLS
40	LLSE	10412002	66	QSL D	QUA + BLS
41	CMA	3469739	71	JQL E	Maste + BLS
42	MSG	3476916	42	QSL E	QUA + BLS
43	MLSS	10416891	62	JQM E	Maste + BLS
44	MASS	10418127	58	JQL D	QUA + BLS
45	MAPN	3514426	50	QSL D	QUA + LA
46	VMRM	1048557	65	QSL E	QUA + BLS

QUA: quadrantectomia; Maste: mastectomia total; MRM: mastectomia radical modificada; BLS: biópsia do linfonodo sentinela; LA: linfonodectomia axilar; QSL: quadrante súpero-lateral; QIM: quadrante ínfero-medial; QIL: quadrante ínfero-lateral; QSM: quadrante súpero-medial; RRA: região retroareolar; JQS: junção dos quadrantes superiores; JQI: junção dos quadrantes inferiores; JQL: junção dos quadrantes laterais; JQM: junção dos quadrantes mediais. Os destaques em vermelho representam os pacientes excluídos.

Anexo 4 - Aspectos ultrassonográficos das pacientes

Paciente	T Clin/ T USG/ T MMG	Observador 1 (3 medidas)	Observador 2 (3 medidas)
1	1,5cm/ 1,6/ 2,7cm	0,98/ 1,06/ 1,12	1,13/ 1,16/ 1,15
2	3,0/ 2,5cm/ 2,6cm	1,19/ 1,25/ 1,25	1,24/ 1,24/ 1,22
3	1,5cm/ 1,1/ 1,8cm	1,28/ 1,23/ 1,20	1,10/ 1,16/ 1,04
4	5,0cm/ 3,5cm/ 4,0cm	0,88/ 0,89/ 0,88	0,95/ 0,96/ 0,90
5	0/ 1,4/ 1,0cm	1,1/ 1,06/ 1,06	1,06/ 1,05/ 1,02
6	2,5/ 2,1/ 2,0	0,15/ 0,20/ 0,19	0,27/ 0,25/ 0,21
7	3,0/ 2,1/ 2,5	0,54/ 0,54/ 0,52	0,55/ 0,53/ 0,50
8	0/ 1,5/ 1,8cm	1,20/ 1,17/ 1,04	1,14/ 1,13/ 1,14
9	0/ 1,1/ 1,5cm	1,08/ 0,93/1,11	0,92/ 0,96/ 0,90
10	5,0/ 4,5/ 6,5cm	0,38/ 0,29/ 0,36	0,66/ 0,60/ 0,46
11	0/ 2,1/ 0	0,46/ 0,44/ 0,44	0,61/ 0,62/ 0,59
12	2,0/2,4 / 1,5	0,88/ 1,05/ 1,0	0,99/ 1,01/ 0,93
13	0/ 1,2/ 1,4	1,04/ 0,92/ 1,05	0,92/ 0,96/ 0,99
14	0/ 0,5/ 1,0	0,95/ 0,91/ 0,92	0,88/ 0,91/ 0,94
15	1,8/ 1,3/ indefinido	0,39/ 0,40/ 0,39	0,36/ 0,40/ 0,40
16	4,0/ 4,2/	0,78/ 0,90/ 0,81	0,89/ 0,95/ 0,96
17	1,5/ 1,2/ 1,1	1,02/ 1,02/ 1,05	1,01/ 1,00/ 0,93
18	3,8/ 2,9/ 2,5	0,44/ 0,44/ 0,43	0,47/ 0,44/ 0,44
19	0/ 1,9/ 1,9	0,57/ 0,55/ 0,57	0,66/ 0,73/ 0,62
20	0/ 1,5/	1,32/ 1,31/ 1,31	1,15/ 1,15/ 1,21
21	0/ 0,7/ -	1,15/ 1,18/ 1,18	1,10/ 1,10/ 1,03
22	1,5/ 1,1/ 1,2	0,59/ 0,56/ 0,51	0,62/ 0,59/ 0,60
23	2,0/ 1,8/ 1,6	1,18/ 1,22/ 1,21	1,23/ 1,21/ 1,23
24	4,5/ 3,2/ 3,7	0,26/ 0,26/ 0,20	0,32/ 0,28/ 0,26
25	0/ 0,7/ 0,8	1,1/ 1,02/ 1,05	0,91/ 0,95/ 0,96
26	0/ 0,9/ 1,1	0,92/ 0,91/ 0,98	1,18/ 1,11/ 1,07
27	0/ 0,7/ 2,2 (microcalcificações)	1,23/ 1,17/ 1,31	1,19/ 1,23/ 1,18
28	3,0/ 2,5/	0,89/ 0,89/ 0,95	0,95/ 0,93/ 0,89
29	0 /1,2/ 1,3	0,90/ 0,89/ 0,68	1,03/ 0,99/ 0,99
30	2,5/ 1,9/ 2,6	0,30/ 0,26/ 0,30	0,34/ 0,42/ 0,38
31	1,8/ 1,9/ MC	0,8/ 0,69/ 0,69	0,96/ 1,01/ 1,01
32	0/ 1,49/ 1,9	1,24/ 1,23/ 1,17	1,19/ 1,23/ 1,21
33	2,5/1,78 / 1,8	0,26/ 0,37/ 0,32	0,38/ 0,22/ 0,23
34	0/ 1,1/ ???	0,98/ 0,96/ 0,99	1,01/ 1,05/ 1,04
35	0/ 0,94/ ???	0,55/ 0,55/ 0,56	0,52/ 0,50/ 0,52
36	0/ 1,3/	0,68/ 0,64/ 0,64	0,65/ 0,62/ 0,64
37	0/ 0,87/	0,98/ 0,89/ 0,89	0,91/ 0,92/ 0,95
38	0/ 1,1/ ???	0,41/ 0,38/ 0,41	0,54/ 0,53/ 0,52
39	0/ 1,28/	0,46/ 0,47/ 0,46	0,46/ 0,48/ 0,53
40	0/ 1,45/ 2,6	2,39/ 2,35/ 2,36	2,36/ 2,43/ 2,39
41	4,0/ 3,4/ 3,5	0,61/ 0,77/ 0,60	0,42/ 0,38/ 0,39
42	3,2/ 2,4/ 4,0	0,85/ 0,84/ 0,85	1,11/ 1,02/ 0,99
43	3,0/ 3,1/ 3,0	0,20/ 0,16/ 0,18	0,32/ 0,29/ 0,32
44	0/ 1,5/-	1,0/ 0,99/ 0,96	0,98/ 0,96/ 1,0
45	/3,4/4,0	0,43/ 0,36/ 0,41	0,43/ 0,38/ 0,52
46	0/ 0/ 0,5cm	1,13/ 1,08/ 1,11	1,03/ 1,01/ 1,01

T= tamanho da lesão; T clin: tamanho clínico do tumor; T USG: tamanho ultrassonográfico do tumor; T MMG: tamanho mamográfico do tumor. Os destaques em vermelho representam os pacientes excluídos.

Anexo 5 - Aspectos anatomopatológicos das pacientes

Paciente	IH	Histologia Grau	T (Patológico)	Estadiamento C/P
1	RE+RP+ HER2 - KI 30%	cine G2	1,4cm	T1N0/ T1N0
2	RE+ RP+ Her2- Ki40%	cine G2	4,5cm	T2N0/ T2N1
3	RE+ RP+ Her2- Ki 5%	cine G2	0,9cm	T1N0/ T1N0
4	RE+ RP+ Her2- Ki40%	cine G3	3,5cm	T2No/ T2N0
5	RE+ RP+ HER2 - Ki6720%	cine G3	1,1cm	T1N0/ T1N0
6	RE + RP + HER2 - Ki 20%	cine G2	2,3cm	T2N0/ T2N0
7	RE+ RP+ HER2 - Ki 10%	cine G2	2,1CM	T2N1/ T2N1
8	RE+ RP+ Her - Ki 30%	cine G2	1,5CM	T1N0/ T1N1
9	RE+ RP+ Her- Ki 10%	cine G2	1,7cm	T1N0/T1N1
10	RE+ RP+ Her - Ki 5%	cine G1	2,6CM	T2N0/ T2N0
11	RE+ RP+ Her - Ki 10%	pilífero G2	1,7CM	T2N0/ T1N0
12	RE- RP- Her2 2+ Ki20%	cine G3	3,5 CM	T2N0/ T2N0
13	RE+ RP+ Her- Ki 10%	cine G1	0,9cm	T1N0/ T1N1
14	RE+ RP+ Her- Ki 5%	cdis	CDIS	T1N0/ TisN0
15	RE+ RP + Her - Ki 10%	cine G1	1,0cm	T1N0/ T1N0
16	RE+ RP- Her - Ki 10%	mucinoso G2	3,5cm	T2N0/ T2N0
17	RE+ RP + Her - Ki 40%	cine G2	1,1cm	T1N0/ T1N0
18	RE+ RP- Her 2- Ki 60%	cine G3	4,0cm	T2N1/ T2N1
19	RE+ RP+ Her2- Ki70%	cine G1	2,8cm	T1N0/ T2N0
20	RE+ RP+ Her 2- Ki 20%	cine G2	Não operou	T1N0/ -
21	RE+ RP+ Her2- Ki 10%	cine G2	1,2cm (multifocal)	T1N0/ T1N1mi
22	RE+ RP+ HER 2- Ki 40%	cine G2	0,7cm	T1N0/ T1N0
23	RE+ RP+ Her - Ki 80%	cine G3	2,0cm	T1N0/ T1N0
24	RE+ RP+ her - Ki 10%	cine G2	6,4cm	T3N1/ T3N3
25	RE + RP+ Her 2- Ki 10%	cine G1	0,6cm	T1N0/ T1N0
26	RE+ RP+ her - Ki 5%	cine G1	1,3cm	T1N0/ T1N0
27	RE+ RP + Her - Ki 15%	cine G2	1,0cm	T1N0/ T1N0
28	RE+ RP+ Her - Ki67: 50%	cine G1	2,0cm	T2N0/ T1N0
29	RE+ RP + Her 2+ Ki 10%	cine G3	1,0cm	T1N0/ T1N0
30	RE+ RP- Her2 - i67 70%	cine G3	2,0cm	T2N1/ T2N1
31	RE+ RP+ Her2- Ki10%	cli G1	3,1cm	T1N0/ T2N1
32	RE + RP+ Her 2- Ki 5%	cine G2	1,6cm	T1N0/ T1N0
33	RE + RP+ Her 2- Ki 10%	cine G1	3,5cm	T2N0/ T2N1
34	RE + RP + Her2 - Ki 30%	cine G1	1,0cm	T1N0/ T1N0
35	RE + RP + Her2 - Ki 30%	cine G1	0,8cm	T1N0/ T1N0
36	RE+ RP + Her - Ki 10%	cine G2	2,2cm	T1N0/ T1N0
37	RE+ RP + Her - Ki 10%	cine G1	1,0cm	T1N0/ T1N0
38	RE+ RP+ HER 2- Ki 30%	cine G2	1,2cm	T1N0/ T1N0
39	RE- RP- Her + Ki 20%	cine G2	1,2cm	T1N0/ T1N0
40	RE+ RP + Her - Ki 10%	cine G2	2,1cm	T1N0/ T2N0
41	RE + RP+ Her 2- Ki 10%	cine G2	6,5cm	T2N0/ T3N1
42	RE+ RP+ Her2- Ki 5%	cine G2	2,5cm	T2N0/ T2N0
43	RE+ RP+ Her2 - Ki 5%	mucinoso G1	5,4cm	T2N0/ T2N0
44	RE+ RP+ Her2 + Ki 5%	cine G1	1,3cm	T1N0/ T1N1mi
45	RE+ RP+ Her2- Ki15%	cine G3	3,2cm	T2N1/ T2N3
46	RE+ RP+ Her2+/3+ Ki 30%	cine G1	1,3cm	T1N0/ T1N0

CINE = carcinoma invasivo não especial; CDIS: carcinoma ductal in situ; G1= grau 1. G2= grau 2. G3= grau 3; RE: receptor de estrógeno; RP= receptor de progesteron; T patológico: tamanho do tumor na avaliação anatomopatológica; Estadiamento C: estadiamento clínico; Estadiamento P: estadiamento patológico; IH: imunohistoquímica. Os destaques em vermelho representam os pacientes excluídos.

Anexo 6 - Medidas tumor-pele

Paciente	Distância tumor- pele (patologia)	Distância tumor-pele (congelação)	Relação da distância tumor-pele AP/USG
1	3,0/ 3,0 cm	3,6 cm	3X
2	3,0/ 3,0 cm	3,0 cm	2,5X
3	1,8/ 1,7 cm	2,0 cm	1,5X
4	1,6/ 1,6 cm	1,0 cm	1,8X
5	2,5/ 2,4 cm	2,3 cm	2,5X
6	1,6/ 1,5 cm	2,3 cm	8X
7	2,2/ 2,2 cm	1,9 cm	4,4X
8	2,9/ 2,9 cm	2,2 cm	2,5X
9	1,7/ 1,7 cm	5,0 cm	1,7X
10	1,7/ 1,6 cm	1,1 cm	3,7X
11	1,9/ 2,0 cm	1,0 cm	3,8X
12	4,3/ 4,3 cm	5,2 cm	4,7X
13	3,0/ 3,0	3,5 cm	3X
14	não	não	
15	0,5/ 0,5 cm	0,5 cm	1,6X
16	3,1/ 3,2	3,5 cm	3,8X
17	3,7/ 3,9 cm	não	3,7X
18	1,2/ 1,2 cm	1,1 cm	3X
19	2,0/ 2,0 cm	não	3,6X
20	não	não	
21	não	não	
22	1,4/ 1,6cm	não	2,8X
23	2,5/ 2,5cm	2,9 cm	2X
24	1,0/ 1,0cm	1,3 cm	4X
25	3,0/ 3,0cm	3,8 cm	3X
26	1,8/ 1,8cm	3,1 cm	1,8X
27	não	não	
28	3,5/ 3,5cm	não	3,8X
29	não	não	
30	1,5, 1,5 cm	1,3 cm	5X
31	1,9/ 2,1 cm	1,9 cm	2,2X
32	4,0/ 4,2 cm	não	3,3X
33	1,1/ 1,0 cm	2,5 cm	4,4X
34	3,1/ 3,3 cm	não	3,1X
35	1,6/ 1,6 cm	1,9 cm	3,2X
36	1,5/ 1,5 cm	1,6 cm	2,5X
37	2,0/ 2,2 cm	2,1 cm	2,2X
38	1,5/ 1,5 cm	1,5 cm	3,3X
39	0,9/ 1,3 cm	não	3X
40	5,0/ 5,0 cm	6,0cm	2,1X
41	2,9/ 3,1 cm	3,0 cm	6X
42	1,6/ 1,6 cm	2,5 cm	1,7X
43	1,0/ 1,0 cm	2,2 cm	5X
44	2,0/ 2,2 cm	não	2,3X
45	1,1/ 1,1 cm	não	2,75X
46	2,1/ 2,0 cm	2,0 cm	2X

AP: Anatomopatológico; USG: ultrassonografia. Os destaques em vermelho representam os pacientes excluídos.

Anexo 7 - Tese encaminhada a revista *European Journal of Surgical Oncology*

Elsevier Editorial System(tm) for EJSO - European Journal of Surgical Oncology

Manuscript Draft

Manuscript Number: EJSO-D-16-00213

Title: Assessment of skin involvement in breast cancer: preoperative ultrasound and anatomopathological correlation

Article Type: Original Article (3000 words)

Keywords: Breast cancer; Skin; Ultrasound; Pathology

Corresponding Author: Dr. Simone Elias, PhD

Corresponding Author's Institution: UNIFESP

First Author: Rodrigo G Brandão, M.D.

Order of Authors: Rodrigo G Brandão, M.D.; Karen Borrelli F Alves, M.D.; Simone Elias, M.D., P.h.D.; Angela F Logullo, M.D., P.h.D.; Afonso Celso P Nazário, M.D., P.h.D.

Abstract: Introduction: The removal of the skin overlying a tumour is often unnecessary and can compromise the aesthetic result of breast surgery. In the presence of a breast carcinoma, the distance between the lesion and skin is an important factor in the decision to remove or preserve the skin overlying the tumour. **Objectives**: To correlate the tumour-skin distance obtained in ultrasound and pathological examinations and to establish a relationship between these parameters. **Methods**: This was a prospective study conducted on 39 women presenting 41 breast tumours who were diagnosed with invasive cancer and were candidates for conservative or radical surgery. Distance measurements between the tumour and skin were performed using preoperative ultrasound examinations and an anatomopathological evaluation. Results: The mean distance between the tumour and skin obtained from the ultrasound examinations was 0.8 cm, with a minimum of 0.15 cm and a maximum of 2.43 cm. In the pathological examinations, the mean was 2.21 cm, with values ranging between 0.5 and 5.0 cm. The Pearson

correlation between the methods was r = 0.75. **Conclusion**: The tumour-skin measurements observed during ultrasound examinations showed good correlation with those observed during histological evaluation. An increase of 1.0 cm in the ultrasound distance was equivalent to an increase of 1.89 cm in the pathological examination. Apparent changes to the breast resulting from the body position during the ultrasound examination may be a possible cause for the difference in values.

Abstract

Introduction: The removal of the overlying skin carcinoma is often unnecessary and can compromise the aesthetic result of breast surgery. In the presence of a tumor, the distance between the lesion and epidermis is given relevance in deciding between preserving or resection of skin overlying the cancer, in conservative surgery such as mastectomy. **Objectives:** To correlate the tumor-skin distance obtained in ultrasound and pathological examinations and to establish a relationship between these parameters. **Methods**: This was a prospective study conducted on 39 women presenting 41 breast tumors who were diagnosed with invasive cancer and were candidates for conservative or radical surgery. Distance measurements between the tumor and skin were performed using preoperative ultrasound examinations and an anatomopathological specimen. **Results**: The mean distance between the tumour and skin obtained from the ultrasound examinations was 0.8 cm, with a minimum of 0.15 cm and a maximum of 2.43 cm. In the pathological examinations, the mean was 2.21 cm, with values ranging between 0.5 and 5.0 cm. The Pearson correlation between the methods was r = 0.75. **Conclusion**: The tumour-skin measurements observed during ultrasound examinations were well correlated with those observed during pathological examinations. The distance between the tumor and skin of the breast obtained by sonography is always lower than that obtained in pathology specimen, on average 3.1 times smaller. The intraobserver and interobserver variability in achieving tumor-skin distance through ultrasound and pathology analysis was not significant. The anatomopathological distance between tumor and skin can be estimated by the model: Dpathology = 0.69 + 1.89 x Dultrasound, where D is distance.

Keywords: Breast cancer. Skin. Breast ultrasound. Pathology.

Apêndice

Rubriq JournalGuide AJE Andrea Gossett

Rubriq scorecard

Compiled on October 13th, 2015

Manuscript: Assessment of skin involvement in breast cancer: preoperative ultrasound and anatomopathological correlation

Client: AJE Rubriq

SOUND RESEARCH CERTIFIED
Publishable with or without minor revision
Rubriq

R-Score: 6.2 / 10

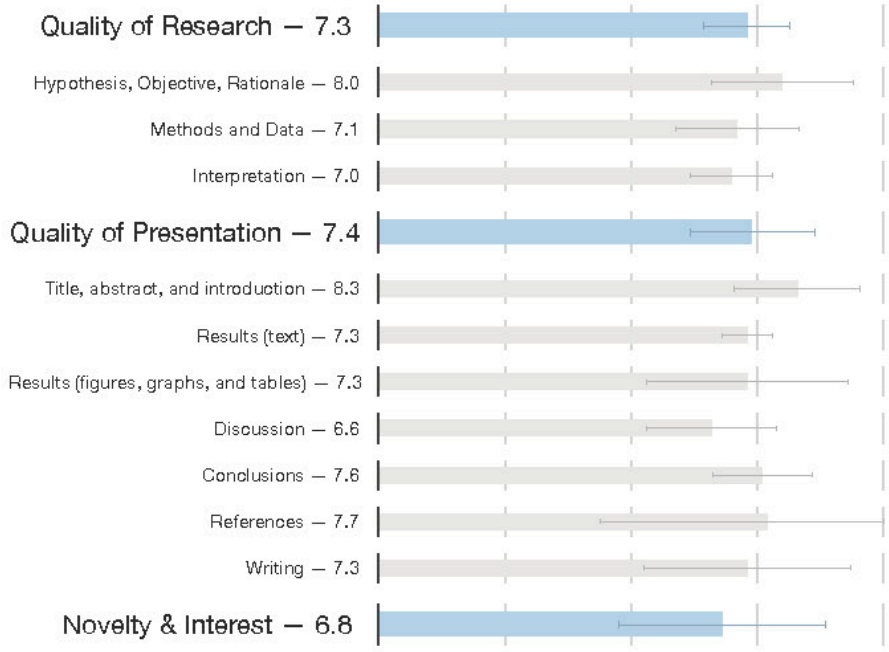

Reviewer 1

> Overall, this is a well written and designed prospective study with an adequate number of patients. Strong points of the manuscript are independent assessment by two doctors of all lesions for ultrasound and pathology and marking of the skin to ensure comparability. Minor points could be addressed during the revision of the manuscript and make it suitable for the breast cancer specific or surgical oncology journals.

Reviewer 2

> I think the authors have made a good attempt to address a clinical question; however, they need to be more specific about the clinical question and on the subset of patients for whom this is clinically relevant. From there, they need to re-address their inclusion criteria and methodology and then undertake a path/Sono comparative analysis.

Reviewer 3

> With minor revisions and expounding portions of the discussion to include more data about the reasons for disagreements in the ultrasound vs pathology measurements this should be worth publishing.

Sound Research

Disregarding any consideration of novelty, does this work represent technically sound research?

Reviewer 1

Yes, with or without minor revisions

> Minor revisions are needed to improve the manuscript. For confirmation of the methods, skin involvement in clinically suspect lesion can be considered.

Reviewer 2

Maybe with major revisions

> The work likely needs major revisions to represent technically sound research.

Reviewer 3

Yes, with or without minor revisions

> The minor reworkings mentioned in the review should allow for a good paper. I think the scientific idea

> and execution of the study is sound.